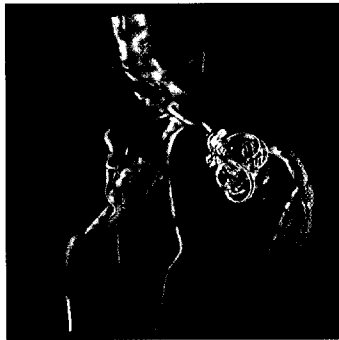




**Fortschritt für die Gefäße**

Die kathetergeführte Gefäßdarstellung ist in der Diagnostik immer noch unverzichtbar. Was liegt also näher, als die Technik der digitalen Subtraktionsangiographie weiter zu entwickeln? Im ersten Teil des Beitrags wurde die historische Entwicklung der Angiographieanlagen dargestellt, nun werden die Fortschritte der letzten Entwicklungsstufe, der Flachdetektor-Rotationsangiographie, erläutert.

**Seite 192**



**Den Drogen auf der Spur**

Haschisch und Marihuana werden unter dem Begriff Cannabinoide zusammengefasst. Ihr missbräuchlicher Konsum nimmt immer mehr zu. Es ist daher wichtig, sich über die wesentlichen akuten Wirkungen, aber auch über Langzeitschäden zu informieren. Lernen Sie mehr über die neuesten Erkenntnisse, insbesondere unter analytischen, kriminalistischen und juristischen Aspekten.

**Seite 176**

**Aktuelles**

<b>Forschung</b>	<b>164</b>
<b>Gesundheitspolitik</b>	<b>166</b>
<b>Bücher</b>	<b>167</b>
<b>Aus der Industrie</b>	<b>168</b>

**Fachbeiträge**

<b>Molekularbiologie</b>	
Neue Wege in der Krebsdiagnostik	<b>171</b>
<b>RIS und PACS</b>	
Digitalisierung (2) – Auf die Schnittstelle kommt es an	<b>174</b>
<b>Drogenscreening</b>	
Cannabis, Haschisch und Co. (1)	<b>176</b>
<b>Betriebswirtschaft</b>	
Labordiagnostik – unverzichtbar im Krankenhaus	<b>179</b>
<b>Englisch</b>	
News: Act in Time to Heart Attack Signs	<b>182</b>
<b>Einstelltechnik</b>	
Röntgenspezialaufnahmen: Nebenhöhlen (2)	<b>184</b>
<b>Mykologie</b>	
Identifizierung von Dermatophyten (6)	<b>186</b>
<b>POCT</b>	
Weiterbildung POC-Koordinator/-in (DIW-MTA)	<b>189</b>
<b>Angiographie</b>	
Flachdetektor-Rotationsangiographie (2)	<b>192</b>
<b>Mikrobiologie</b>	
Infektionen mit Helicobacter pylori (1)	<b>196</b>
<b>Auf einen Blick</b>	
Calprotectin	<b>200</b>

**dvta-Service**

<b>Aus dem Verband</b>	
Wir sind für Sie da	<b>202</b>
Die neuen Regionalgruppenvorsitzenden	<b>202</b>
An die Aktualisierung der Fachkunde denken!	<b>204</b>