

Kasuistiken

- 384 Herpes zoster generalisatus bei Diabetes mellitus
N. Graue, S. Grabbe, J. Dissemond

- 387 Mediquiz

Aktuelle Diagnostik & Therapie

- 389 Bullöses Pemphigoid: Diagnose und neue therapeutische Strategien
S. C. Hofmann, L. Bruckner-Tuderman

Übersichten

- 393 Die Adipositas-induzierte respiratorische Dysfunktion bei Kindern und Jugendlichen
J. Lecheler, A. v. Egmond-Fröhlich

Arztrecht in der Praxis

- 398 Zur Auskunftspflicht des Arztes und des Krankenhauses gegenüber Patienten
H.-J. Rieger

Fragen aus der Praxis

- 400 Empfehlungen zur peri-prozeduralen Thrombozytenaggregationshemmung
H. Sauer, M. Leschke

- 402 Erratum

- 403 Thieme – Medizin im Fokus

- 405 Forum der Industrie

- 407 Veranstaltungen

- 408 Personalialia / Lebensbilder

- 370 Impressum

Case reports

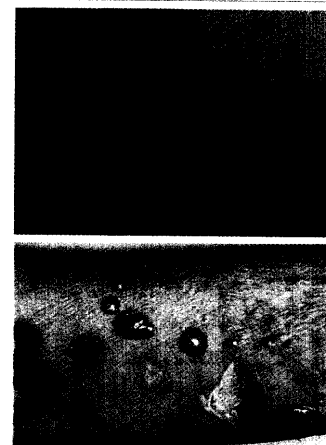
- 384 Disseminated herpes zoster in diabetes mellitus

Current diagnosis and treatment

- 389 Bullous pemphigoid: diagnostics and new therapeutic strategies

Review articles

- 393 Obesity-induced respiratory dysfunction in children and juveniles



Bullöses Pemphigoid: Frühform mit urtikariellen Erythemen und Kratzexkoriationen (A), Vollbild mit prallen Blasen und Erosionen (B).