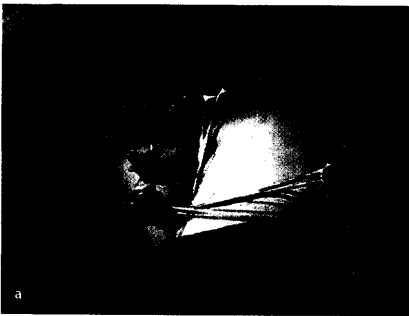


Die Fallot-Tetralogie zeigt bei der Darstellung des Ausflusstraktes eine typische Y-Form ▶ Seite 6



Typischer Operations-Setup mit drei 4-mm-Trokaren für fetoskopische Fetalchirurgie ▶ Seite 67

**Zum Thema Main topics**

**Fetale Echokardiographie**  
Fetal echocardiography

Redaktion: R. Axt-Fliedner · U. Gembruch · K. Diedrich

R. Axt-Fliedner · U. Gembruch · K. Diedrich

**Einführung zum Thema**

Introduction to the topic

5

K. S. Heling · R. Chaoui

**Farbdoppler-Sonographie in der fetalen Echokardiographie**  
Colour Doppler sonography in fetal echo cardiography

6

R. Chaoui · A. Rake · K. S. Heling

**Drei- und vierdimensionale fetale Echokardiographie**  
Three and four dimensional fetal echocardiography

15

A. Geipel · C. Berg · U. Gembruch

**Extrakardiale Doppler-Untersuchungen bei fetalen Herzfehlern**

25

Extracardiac Doppler investigation in fetuses with congenital heart disease

C. Berg · U. Gembruch · A. Geipel

**Fetale Heterotaxie-Syndrome**  
Fetal heterotaxy syndromes

31

U. Gembruch · T. Kohl · A. Geipel · U. Herberg · J. Breuer · C. Berg

**Ebstein-Anomalie des Fetus**  
Ebstein's anomaly of the fetus

39

R. Axt-Fliedner · U. Gembruch · M. Krapp

**Fehlbildungen des Aortenbogens**  
Malformations of the aortic arch

48

M. Krapp · U. Gembruch · R. Axt-Fliedner

**Fetale Tachyarrhythmien**  
Fetal tachyarrhythmias

61

T. Kohl · U. Gembruch

**Intrauterine Therapie bei fetalen Herzfehlern**  
Fetal cardiac interventions

67

H. H. Kramer · O. Jung · G. Fischer · J. Scheewe

**Behandlung des hypoplastischen Linksherz-Syndroms.**  
**Aktuelle Aspekte**

78

The treatment of hypoplastic left heart syndrome.  
Current aspects



Jetzt 3fach punkten  
▶ Seite 87