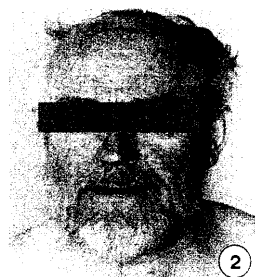
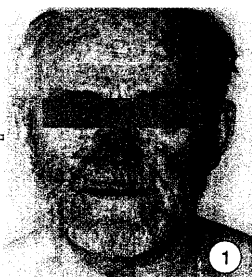



Kasuistik Rektumkarzinom:

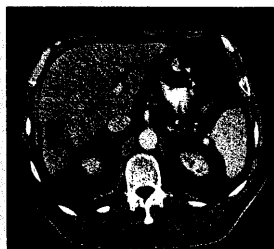
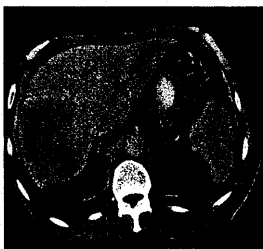
Bild oben: T1-gewichtete Becken-NMR vor (links) und nach Radiochemotherapie mit Cetuximab / Caplri-RT. Deutliche Regression durch die kombinierte Therapie. Bild unten: T2-gewichtete Becken-NMR vor (links) und nach Radiochemotherapie mit Cetuximab / Caplri-RT. Nach Therapie noch narbig-streifige Residuen im perirektalen Fettgewebe ohne nachweisbare Lymphknoten-Vergrößerungen mit nur noch diskreter Wandverdickung des Rektums.

5



1

2



Kasuistiken: Kolorektales Karzinom mit Lebermetastasen. Oben: Akne-artige Hauttoxizität im Gesicht (Bild 1). Trotz weiterer Therapie mit Cetuximab kam es später zu einer Besserung der Akne (Bild 2). Unten: Lebermetastasen vor Beginn der Therapie und nach Ende der Therapie mit Cetuximab/Irinotecan/5-FU/Folinsäure.

13

4 ...Neoadjuvante Therapie des Rektumkarzinoms
Ralf-Dieter Hofheinz¹, Dietmar Dinter², Frederik Wenz³, Frank Willeke⁴.¹Onkologisches Zentrum, III. Medizinische Klinik, ²Institut für Klinische Radiologie, ³Sektion Strahlentherapie, Institut für Klinische Radiologie, ⁴Chirurgische Klinik, Universitätsklinikum Mannheim

5 ...Kasuistik I: T3N+ Karzinom: Komplettremission des Primärtumors unter Cetuximab / Caplri-RT

6 ...Kasuistik II: Tief sitzendes Rektumkarzinom mit Infiltration der Vagina und des Uterus (T4)

7 ...Diskussion und offene Fragen

10 ..Cetuximab in der Therapie des metastasierten kolorektalen Karzinoms
Gunnar Folprecht¹, Jana v. Ruthendorf². ¹Medizinische Klinik I, ²Institut für Radiologie, Universitätsklinikum Dresden

13 ..Kasuistik I: Resektion von Lebermetastasen nach Therapie mit Cetuximab und Irinotecan/5-FU/Folinsäure

14 ..Kasuistik II: Langzeitverlauf bei metastasiertem Rektumkarzinom - das kolorektale Karzinom als chronische Erkrankung

15 ..Diskussion: Das metastasierte kolorektale Karzinom als chronische Erkrankung