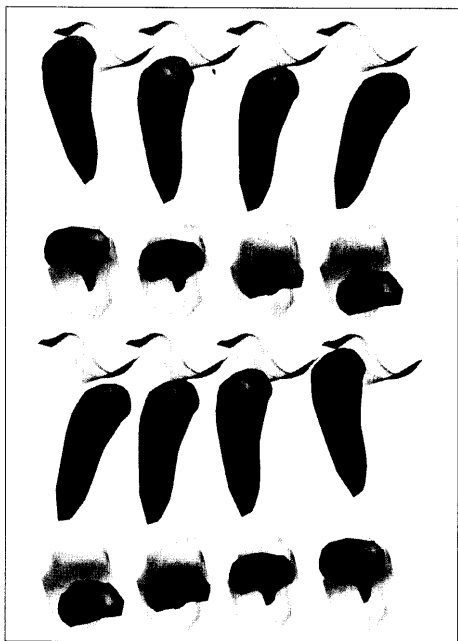


# Inhalt Contenu



## Couverture

Darstellung eines rechtsseitigen menschlichen Kiefergelenkes während des Mundöffnens/-schliessens: Die oberen zwei Reihen zeigen Augenblicke der Öffnungsphase (parasagittale und craniocaudale Ansicht), die unteren zwei Reihen jene der Schliessphase. Der Gelenkspalt ist farbcodiert: Die kleinsten Abstände erscheinen in rot, die grössten in blau.

## Zum Titelbild

Représentation d'une articulation temporo-mandibulaire humaine droite durant l'ouverture/fermeture buccale. Les deux séries du haut illustrent différents moments de la phase d'ouverture (vue parasagittale et craniocaudale), les deux séries en bas ceux de la phase de fermeture. L'espace articulaire est codé en couleur: les plus petits espaces sont définis en rouge, les plus grands espaces en bleu.

- 303 Editorial en français  
305 Editorial deutsch

## Forschung · Wissenschaft

## Recherche · Science

- 308 **Zahnärztliche Betreuung von Leukämiepatienten**  
TUOMAS WALTIMO, SUSANNE CHRISTEN, JUKKA H. MEURMAN  
und ANDREAS FILIPPI
- 316 **Penetration verschiedener Adhäsive in initiale Schmelzläsionen *in vitro***  
H. MEYER-LUECKEL, J. MUELLER, S. PARIS, M. HUMMEL,  
A.M. KIELBASSA

## Praxis · Fortbildung

## Pratique quotidienne · formation complémentaire

- 329 **Die Versorgung eines Patienten mit einer implantatgetragenen Stegprothese im Oberkiefer**  
SJOERD SMEEKENS, KLAUS-GÜNTHER KRUEGER †, CARLO MARINELLO  
Behandlungsvorgehen für eine hybridprothetische Versorgung auf Implantaten im reduziert bezahnten Oberkiefer sowie eine fest sitzende Versorgung im Unterkiefer.
- 338 **Traitement prothétique d'un patient par barre d'ancrage implanto-portée dans le maxillaire supérieur**  
SJOERD SMEEKENS, KLAUS-GÜNTHER KRUEGER †, CARLO MARINELLO  
Déroulement d'un traitement du maxillaire supérieur partiellement édenté par prothèse hybride sur implants ainsi qu'un traitement mandibulaire par prothèse fixe.