

## Online Adressen

- [www.schlaganfall-hilfe.de](http://www.schlaganfall-hilfe.de)
- [www.hochdruckliga.de](http://www.hochdruckliga.de)
- [www.deutsche-gefaessliga.de](http://www.deutsche-gefaessliga.de)
- [www.stiftung-dhd.de](http://www.stiftung-dhd.de)
- [www.lipid-liga.de](http://www.lipid-liga.de)
- [www.artériosklerose-praeventions-institut.de](http://www.artériosklerose-praeventions-institut.de)

8.2005 Inhalt III

**Die Power-Jobbörse  
für Mediziner**



**jobcenter-medizin.de**  
Mit der besten Suche der deutschen Medizinbranche

- 41 Risikofaktor für den ischämischen Insult: Offenes Foramen ovale und Schlaganfall: ein paradoxes Problem  
*Hans-Christoph Diener & Christian Weimar*
- 44 Aktuelle Datenlage: Offenes Foramen ovale und Migräne: Gibt es einen kausalen Zusammenhang?  
*Hans-Christoph Diener & Zata Katsarava*
- 46 Behandlung der asymptomatischen Karotisstenose: Karotisendarterektomie: Mehr Schaden als Nutzen?  
*Florian Masuhr*
- 49 CME-Fragen zum Schwerpunkt
- 52 **Der interessante Fall**  
Schnelle Vorhöfe, blockierte Überleitung: Warum leidet dieser Patient unter rezidivierendem Erbrechen?  
*Peter Stiefelhagen*

## AUS DER INTERNATIONALEN LITERATUR

- 56 Enger Zusammenhang mit dem Koronarkalk: Resistin – ein Marker für die Atherosklerose?
- 57 Die Generation Joystick wird immer dicker: Bringt die Mädels zum Laufen!
- 58 Infrarenales Bauchaaortenaneurysma: EVAR-1: Endovaskulär so gut wie offen-chirurgisch
- 58 Infrarenales Bauchaaortenaneurysma/hohes Risiko: EVAR-2: Endovaskulär nicht besser als konservativ
- 60 Riskante Migräneprophylaxe: Ergotamin kann die Herzklappen zerstören
- 61 Noch ein Risikofaktor:  $\gamma$ -GT sagt Sterblichkeit voraus

## RUBRIKEN

- 64 **Pharmaforum**
- 75 **Nachrichten aus den wissenschaftlichen Gesellschaften und Stiftungen**
- 77 **Impressum**

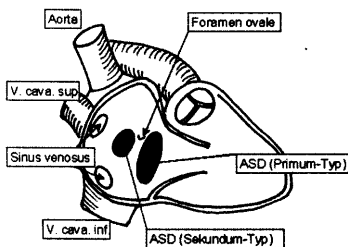


Abb.: H. C. Diener

### Einfallstor für den Schlaganfall

Das offene Foramen ovale erhöht das Risiko für einen ischämischen Schlaganfall, wenn gleichzeitig ein Vorhofseptumaneurysma besteht. Ferner gibt es einen genetischen – wenn auch keinen kausalen – Zusammenhang zur Migräne mit Aura.

41/44



Abb.: Arteria Photography

### Mehr Schaden als Nutzen?

Die Behandlung von Karotisstenosen durch Stentschlingen, Karotisendarterektomie oder Karotisarterioplastik ist mit hochgradiger Sicherheit Karotisendarterektomie, nicht nur für Frauen und bei gleichzeitigem Verschluss der gegenüberliegenden A. carotis interna.

46

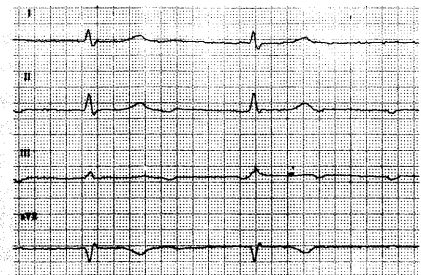


Abb.: P. Stiefelhagen

### Schnelle Vorhöfe plus AV-Block

Weshalb eine 64-jährige Patientin mit Vorhofflimmern und AV-Block II. Grades Mobitz II eine Karotisendarterektomie durchläuft, obwohl das EKG die Diagnose verrät, wie in diesem „interessanten Fall“.

52