





4



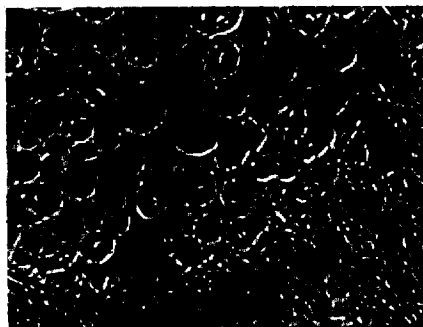
6



12



26



Titelbild: Vakuole mit *Chlamydia trachomatis* (Falschfarbendarstellung).

Inhalt

<i>Chlamydia trachomatis</i> Reduzierte Fertilität bei asymptomatischen infizierten Männern	4
Androgendeprivation Wie lassen sich die Nebenwirkungen des Testosterontzugs bei Prostatakrebspatienten lindern?	6
DHEA/DHEA-S Schützt DHEA ältere Männer vor abdominaler Adipositas und Insulinresistenz?	10
Chronische Prostatitis Woher kommen die Beschwerden?	12
Erektile Dysfunktion	15
Priapismus Unverzögliche Behandlung bewahrt vor bleibenden Schäden	16
Reproduktionsmedizin	
Gesundheitspolitische Rationierung wird sich fortpflanzen Geburtenrückgang durch politische Sparpläne verschärft	18
Künstliche Gameten: Samenzellen haben „die Nase vorne“	18
Gesucht: Material für genetische Abklärung von Gonaden-Dysgenesien	19
Männliche Unfruchtbarkeit in der „Rasterfahndung“	19
Eizell-aktivierender Faktor aus Spermatozoen kurz vor der Identifizierung – und Patentierung?	19
Mount Everest Studie Sildenafil führt bei alveolärer Hypoxie zu Gefäß-erweiterungen in der Lunge	20
Wissen will trainiert sein Varikozele: Indiz für Infertilität?	22
Harnblasenkarzinome Was spricht für eine Rolle der Androgene bei Tumorentstehung und Progression?	23
Dranginkontinenz Renaissance von Oxybutynin in transdermale System	24
Mit einer Prominenten-Aktion setzen sich Deutschlands Urologen für mehr Aufklärung ein	25
Leptin Schutz vor Verfettung oder Bewahrung vor dem Hungertod?	26
Tumorschmerzen Unmittelbarer Einsatz starker Opioide in der Palliativsituation vorteilhaft	29
Darifenacin: Neues Anticholinergikum wirkt gezielt an der Blase	30
Testosteronsubstitution plus Finasterid: Hormone trotz BPH-Therapie?	30
Impressum	31