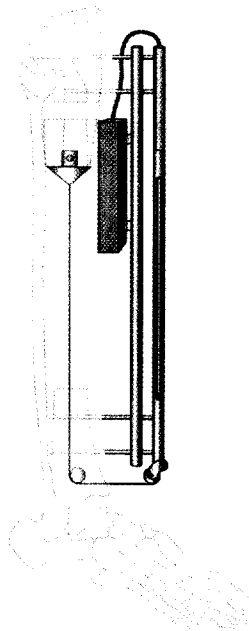


Liebe Leserinnen, liebe Leser,

wir wünschen Ihnen ein gesundes und erfolgreiches Jahr 2006 und weiterhin viel Vergnügen bei der Lektüre Ihrer Zeitschrift.

Ihr Redaktionsteam Fachzeitschriften
Medizin/Psychologie



Der zentrale Segmenttransport mittels Zugseil oder Marknagel weist im Vergleich zu exzentrischen, externen Transportsystemen deutliche Vorteile auf
► Seite 1011

Titelbild: Abbildung aus Weiterbildung - Zertifizierte Fortbildung, A. Klonz, D. Loitz

In eigener Sache Internal news

Noch mehr Service auf CME.springer.de 1010
Even better service at CME.springer.de

Originalien Originals

R. Baumgart · S. Hinterwimmer · M. Kettler · M. Krammer · W. Mutschler
Der zentrale Segmenttransport optimiert die knöchernerne Defektrekonstruktion. Ergebnisse von 40 Behandlungen 1011
Central bone transport system optimizes reconstruction of bone defects. Results of 40 treatments

P. C. Strohm · N. P. Südkamp · J. Zwingmann · A. El Saman · W. Köstler
Polytrauma bei Fahrradfahrern. Häufigkeit, Ursachen und Verletzungsmuster 1022
Polytrauma in cyclists. Incidence, etiology, and injury patterns

B. Fink · M. Fuerst · M. Hahn · L. Thybaud · H.-P. Sieber · G. Delling
Fixationsprinzipien des zementlosen modularen Hüftrevisionsschaftes Revitan. Eine anatomische Studie 1029
Principles of fixation of the cementless modular revision stem Revitan

R. Fremerey · N. Freitag · U. Bosch · P. Lobenhoffer · B. Wippermann
Sensomotorik nach Kapsellabrumrekonstruktion bei chronischer Schulterinstabilität. Eine klinisch-experimentelle Studie 1038
Sensorimotor deficit after capsulolabral reconstruction in chronic instability of the shoulder. A clinical experimental study

A. Reiter · M. Hasan · F. Unglaub · J. Dreyhaupt · P. Hahn
Ergebnisse der konservativen Therapie beim frischen und alten ligamentären Mallet-Finger 1044
Conservative treatment results of the acute and chronic mallet finger

CME Weiterbildung · Zertifizierte Fortbildung Continuing education

A. Klonz · D. Loitz
Das Akromioklavikulargelenk 1049
The acromioclavicular joint

Fragen zur Zertifizierung 1059
Questionnaire

Zertifizierte Fortbildung · OP-Technik Continuing education

D. Loitz · A. Klonz
Chronische Instabilität des Akromioklavikulargelenks. OP-Technik 1061
Chronic instability of the acromioclavicular joint. Operation technique

Kasuistiken Case reports

C. Meyer · U. Dittrich · S. Küster · E. Markgraf · G. O. Hofmann · B. Strauß
Psychoreaktive Störungen nach Verkehrsunfällen. Ist eine Prädiktion der Entwicklung psychoreaktiver Störungen nach Verkehrsunfällen möglich? 1065
Psychoreactive disorders after motor vehicle accidents. Is it possible to predict the development of psychoreactive disorders after motor vehicle accidents?

M. Regauer · M. Kettler · M. Schieker · K.-G. Kanz · W. Mutschler
Komplette Ruptur der proximalen Semimembranosussehne. Minimal-invasive Refixation mittels Nahtanker bei einer seltenen und in ihrer Schwere häufig unterschätzten Verletzung 1072
Complete rupture of the proximal semimembranosus tendon. Minimally invasive surgical repair by use of a suture anchor in a rare but often underestimated injury