

2861 Zu diesem Heft

Aktuelles – kurz berichtet

- 2867 Chronisch obstruktive Bronchitis: Weniger Exazerbationen unter Tiotropium
- 2867 Mammakarzinom: Screening und adjuvante Hormontherapie senken die Sterblichkeit
- 2868 Herzinfarktrisiko unter AT₁-Antagonisten?
- 2868 Pioglitazon verhindert kardiovaskuläre Ereignisse bei Typ 2-Diabetikern
- 2869 Myelosuppressive Chemotherapie: Antibiotikaphylaxe mit Levofloxacin?
- 2870 RIO-Lipids: Rimonabant verbessert kardiovaskuläre Risikofaktoren
- 2870 Früher Einsatz von Clopidogrel beim ST-Hebungsinfarkt

Referiert – kommentiert

- 2871 Was leistet neuer Urintest zur Frühdiagnose von Blasenkrebs?
Kommentar: Noch kein Test für klinische Praxis aber ein Schritt auf dem Weg zu nicht-invasiven Tests

Kongressberichte

- 2872 13. Jahreskongress der Deutschen Gesellschaft für Geriatrie
Ältere Patienten sind anders!

Hinterfragt – nachgehakt

- 2874 Obduktionen: notwendiges Instrument ärztlicher Selbstkontrolle

Serie | Prävention

- 2876 Körperliche (In)Aktivität in Kindheit und Jugend

Originalien

- 2881 Eine heimtückische und häufige Nebenwirkung: Kontaktallergien durch das Ekzemtherapeutikum Bufexamac. Ergebnisse des IVDK
A. Schnuch, O. Gefeller, W. Uter
- 2887 Begrenzung lebenserhaltender Maßnahmen bei Patienten am Lebensende in der deutschsprachigen Schweiz – Resultate einer Todesfallstudie
G. Bosshard, K. Faisst, S. Fischer, R. Minder, U. Zellweger, A. Tschopp, F. Gutzwiller, W. Bär

Kasuistiken

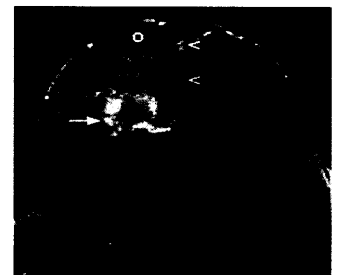
- 2893 Erstdiagnose eines kompletten Aortenbogenverschlusses bei einer 65-jährigen Hypertonikerin
J. M. Maier, N. Scheffold, J. Cyran

Original articles

- 2881 A common and insidious side-effect: Allergic contact dermatitis caused by bufexamac used in the treatment of dermatitis. Results from the Information Network of Departments of Dermatology (IDVK)
- 2887 Forgoing life-sustaining measures in patients at the end of life in the German-speaking part of Switzerland: results of a death certificate study

Case reports

- 2893 A 53-year-old woman presenting with proteinases inhibitor deficiency and liver cirrhosis without any sign of emphysema



Duktales Mammakarzinom.



Früh übt sich!