

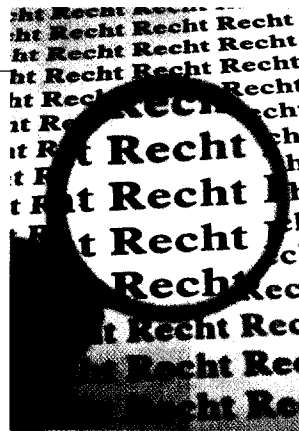**3 — Editorial**

**Praxismanagement**

- 9 — Bayern: Der Streit um die Hausärzte ist eskaliert • Aufruf zur Falschabrechnung zurückgenommen • Bedrohliche Finanzdefizite der GKV prognostiziert**
- 10 — Zuhören in der Praxis lohnt sich • Klinikärzte von großer Koalition enttäuscht • Widerstand gegen GOÄ-Kürzungen angekündigt**
- 12 — Richtlinien für Qualitätsmanagement in der Praxis • Verbesserte Honorarvereinbarung in Sachsen • Ärztemangel bedroht medizinische Versorgung**
- 13 — EBM 2000 plus  
KV Nordrhein: Gestiegene Fallzahlen für die HNO-Ärzte**
- 14 — Rezept ausgestellt – an alles gedacht?**
- 15 — Praxisbesonderheit SIT und ambulantes Operieren  
Regress erfolgreich abgewehrt**

**Fortbildung**

- 18 — Schluckstörungen im HNO-Bereich  
Gezielte Hilfe bei Aspiration**
- 24 — Differenzialdiagnose von Halsschwellungen  
Richtige Entscheidung beim „dicken Hals“**
- 28 — Jodmangelstruma  
Immer noch Volkskrankheit**
- 32 — Gehörschäden  
Knall auf Fall: Das Lärmtrauma**
- 36 — Der besondere Fall  
Ortner-Syndrom – gefährliche Rarität**



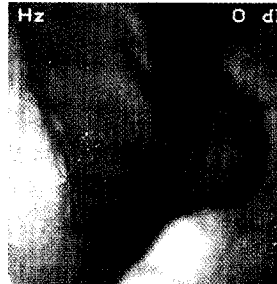
**Regress abgewehrt**

Bei der Wirtschaftlichkeitsprüfung pflegen manche Prüfungsausschüsse die Verordnungskosten eines Vertragsarztes mit Praxisbesonderheiten um eine Pauschale zu erhöhen und dann mit der entsprechenden Referenzgruppe zu vergleichen. Dies ist jedoch rechtswidrig, urteilte das Sozialgericht in Frankfurt.

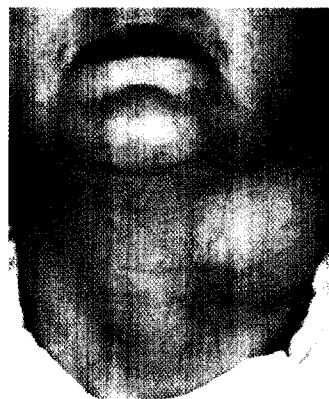
**15**

**Schluckstörungen aus HNO-ärztlicher Sicht**

Diagnostik und Therapie einer Schluckstörung nach Tumoroperationen im Hals-Bereich sind die Domäne des HNO-Artes. In der Rehabilitationsphase werden unterschiedliche Therapieverfahren angewendet, um die Effizienz des Schluckaktes zu verbessern und eine Aspiration zu vermeiden.



**18**



**Schwellungen im Halsbereich**

Die Lokalisation von Halsschwellungen liefert dem erfahrenen HNO-Arzt – neben Anamnese und klinischem Befund – bereits wichtige Hinweise auf die mögliche Genese. Bildgebende Verfahren, Feinnadel-Aspirationszytologie und Histologie schaffen Sicherheit in der Frage der Dignität.

**24**

**So erreichen Sie uns:**

**Redaktion:**  
 Dr. med. Andreas Fischer  
 E-Mail: fischer@urban-vogel.de  
 Tel. (0 89) 43 72-14 44  
 Fax (0 89) 43 72-14 00  
  
 Urban & Vogel GmbH  
 Neumarkter Str. 43  
 81673 München  
 www.hno-nachrichten.de

**Der besondere Fall**

Ein Patient stellt sich mit einer isolierten linksseitigen Recurrensparese vor. Im Rahmen der erweiterten bildgebenden Diagnostik zeigt sich ein Aortenaneurysma. Erst der Hinweis auf einen zurückliegenden Verkehrsunfall führt zur Klärung der Ursache.

**Seite 36**

**Zum Titelbild ...**



Der erste Arzt, über dessen rhinologische Tätigkeit berichtet wurde, ist hier mit seiner Frau abgebildet. Er lebte vor über 4.500 Jahren.

© Archiv