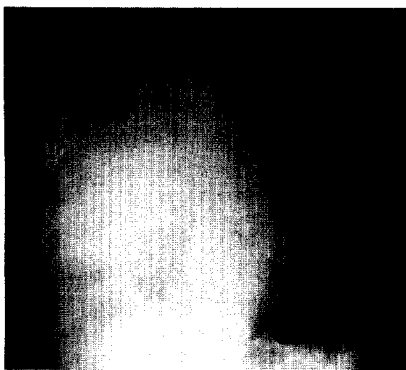


Liebe Leserinnen , liebe Leser,

wir wünschen Ihnen ein gesundes und erfolgreiches Jahr 2006 und weiterhin viel Vergnügen bei der Lektüre Ihrer Zeitschrift.

Ihr Redaktionsteam Fachzeitschriften
Medizin/Psychologie



**Eindrücklicher Befund im Röntgen-Thorax-
bild. Die Diagnose finden Sie ab
► Seite 1389**



**Jetzt 3fach punkten
► Seite 1386**

Titelbild: Mathias Ernert, Heidelberg

Schwerpunkt Main topic

Was ist gesichert in der Therapie

What is certain with regard to therapy?

Schwerpunktherausgeber: J. Schölmerich

J. Schölmerich

Einführung zum Thema

1308

Introduction to the topic

J. Weil · H. Schunkert

Antikoagulation zur Sekundärprävention.

Wann ist welches Medikament indiziert?

1310

Anticoagulation for secondary prevention: which drug in which situation?

U. Woenckhaus · C. Girlich

Therapie und Prävention der Hyperthyreose

1318

Therapy and prevention of hyperthyroidism

J. Kluwe · A. W. Lohse

Therapieoptionen für die nicht-alkoholinduzierte

Fettleber und Fettleberhepatitis

1324

Therapeutic options for nonalcoholic fatty liver disease and steatohepatitis

H. Krammer · F. Schlioger · M. V. Singer

Therapieoptionen der chronischen Obstipation

1331

Therapeutic options of chronic constipation

W. Verbeek · U. Graeven

Welche Rolle spielen die neuen Therapieoptionen in der

palliativen Therapie des Kolonkarzinoms?

1339

Which role play new therapeutic options in palliative care of colorectal cancer?

C. Metzler · B. Hellmich · A. Gause

Neue Therapiekonzepte bei Vaskulitiden und Kollagenosen

1347

New therapeutic concepts for vasculitis and collagenosis

T. Welte · R. Marre · N. Suttorp

Was gibt es Neues in der Behandlung der ambulant erworbenen Pneumonie?

1354

New therapeutic strategies for community acquired pneumonia

B. Banas · B. K. Krämer

Therapie und Prophylaxe rezidivierender Harnwegsinfekte

1360

Treatment and prophylaxis of recurrent urinary tract infections

CME Weiterbildung · Zertifizierte Fortbildung Continuing education

H.-P. Schultheiss · M. Noutsias · U. Kühl · U. Gross · D. Lassner · W. Poller M. Pauschinger

Kardiomyopathien. Teil II: Hypertrophe, restriktive,

1373

arrhythmogene rechtsventrikuläre Kardiomyopathie

Cardiomyopathies

Fragebogen

1386

Questionnaire

Kasuistiken Case reports

F. S. Fuchs · G. H. Wiest · E. G. Hahn · H. Rupprecht

69-jähriger Patient mit weißem Hemithorax rechts

1389

69 year-old patient with opaque hemithorax on the right side

K. M. Bauer · J. Harenberg · I. Jörg · P. Diezler · K. Reinshagen · H. Burkhardt · R. Gladisch

Dysphagie nach Einnahme einer Paracetamoltablette

1394

unter oraler Antikoagulation

Dysphagia after taking an acetaminophen-tablet during oral anticoagulation