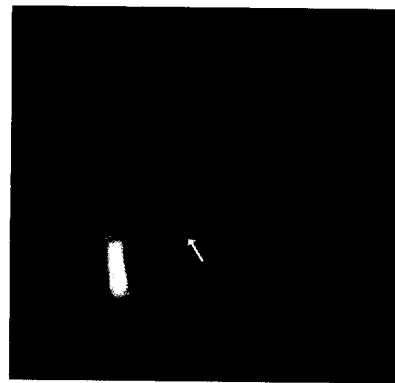


835 Editorial

- 835 Siehst du im Osten das Morgenrot
- 836 Für Sie notiert
- 836 Altersabhängige Makulopathie: Auch bei noch gutem Visus sind frühe Schäden nachweisbar
- 838 Strabismus bei Erwachsenen: Operation wird erheblich verzögert
- 839 Staroperation: Neuer Quotient zur Bestimmung des postoperativen Augeninnendrucks
- 839 Tausche Orden gegen Protonen
- 840 Diabetische Retinopathie: CTGF pathophysiologisch bedeutsam
- 841 Praxisseiten
- 844 Recht in der Praxis
- 847 Kongresskalender



Der Augeninnendruck kann zusammen mit der Vorderkammertiefe die Druckänderung nach einer Staroperation vorher-sagen: Seite 839.

Nachrufe

- 849 In Gedenken an Prof. Dr. med. Dr. rer. nat. (F) Christian Hartmann  
*A. Kampik*
- 851 Hommage an Christian Hartmann  
*Y. Pouliquen*

Übersichten

- 853 Periorbitale Kontaktexzeme  
*M. Worm, W. Sterry*

Die Ursachen periorbitaler Kontaktexzeme sind vielfältig. Häufigste Auslöser sind Kontaktallergene wie Duftstoffe oder Inhaltsstoffe von Kosmetika. Der Epicutan-test ist das Standardverfahren zur Diagnose einer Kontaktallergene.

- 856 Untersuchungen der vorderen Augenkammer mittels optischer Kohärenz-Tomographie (OCT)  
*C. Wirbelauer, R. Gochmann, D. T. Pham*

Die optische Kohärenz-Tomographie (OCT) der vorderen Augenabschnitte erwies sich klinisch als hilfreiches diagnostisches Verfahren und lieferte wichtige biometrische Informationen zur Implantation von phaken Intraokularlinsen. Die Auflösung und die Reproduzierbarkeit waren höher als bei der konventionellen Ultraschall-Biometrie.

Obituaries

- 849 In Memorium – Professor Dr. med. Christian Hartmann  
*A. Kampik*
- 851 Homage to Christian Hartmann  
*Y. Pouliquen*

Reviews

- 853 Periorbital Contact Eczema  
*M. Worm, W. Sterry*

- 856 Imaging of the Anterior Eye Chamber with Optical Coherence Tomography  
*C. Wirbelauer, R. Gochmann, D. T. Pham*