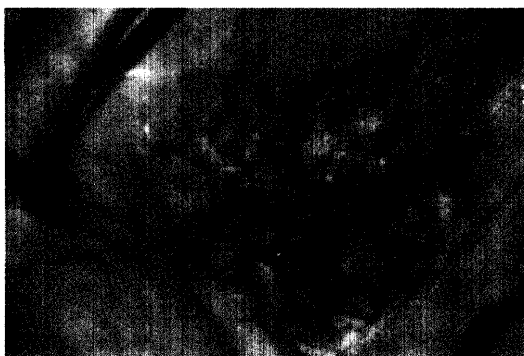

Foto: Ch. Matthias



53 FLECKEN IM MUND — sind nicht immer harmlos. Lesen Sie, woran Sie eine gefährliche Präkanzerose erkennen und wie Sie der Malignomentstehung vorbeugen können.

56

HICK-HACK UM DIE GESUNDHEITSKARTE — Die elektronische Gesundheitskarte kommt voraussichtlich erst ein Jahr später. Zunächst soll u. a. geprüft werden, ob Hacker die Patientendaten knacken können.

Foto: Aevertmann

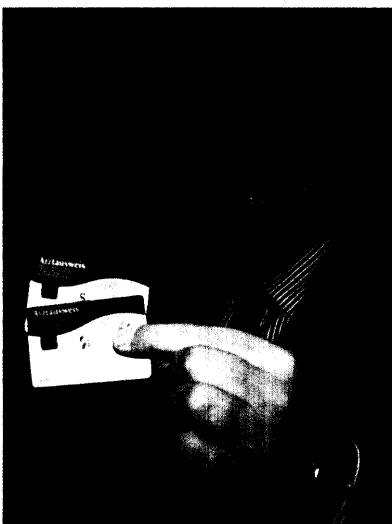
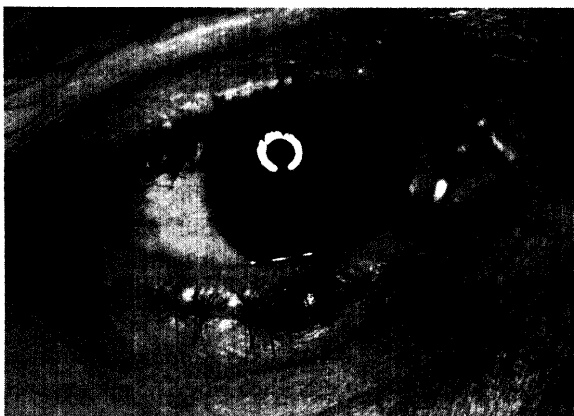

Foto: Th. Jansen



69 KNÖTCHEN AM UNTERLID — Haben Sie einen Verdacht, was die Ursache dieses bläulichen Tumors sein könnte?

MMW

Fortschritte der Medizin

MMW-Seminar Schmerztherapie

51 Kopfschmerzen durch Liquorunterdruck
Von A. Straube et al., München

Weißer Flecken in der Mundschleimhaut

53 Harmlose Läsion oder Präkanzerose?
Übersicht von C. Matthias, Erlangen

UNTERNEHMEN ARZTPRAXIS

- 56** Elektronische Gesundheitskarte kommt ein Jahr später
- 57** Verstärkt die Gesundheitskarte den Hausärztemangel?
- 59** Regelmäßig den Notfall trainieren

RUBRIKEN

- 60** Pharmaforum
- 68** Impressum
- 69** Blickdiagnose

BEIHEFTER

Sonderbericht: Prognoseverbesserung nach Herzinfarkt. Zusätzliche Aldosteron-Hemmung erforderlich (S. 66)

CONTENTS IN ENGLISH

MMW-Fortschritte der Medizin
Articles in German – Abstracts in
German and English
Vol. 147 · No. 48 · December 1 2005

984 Psychopharmaceuticals for
Children and Adolescents are
Better than Many Seem to Think
G. Nissen

985 Multimodal Treatment Concepts
in Children and Adolescents with
Attention Deficit/Hyperactive
Disorder
G. Lehmkuhl

989 Combination Treatment in Child-
ren and Adolescents with Obses-

sive-Compulsive Disorders
C. Wewetzer, S. Walitza

994 Treatment of Acute and Chro-
nic Psychoses in Childhood and
Adolescence
Ch. Eggers

1004 Headache Due to Low CSF
Pressure – Not only after
Lumbar Puncture
A. Straube, P. Sostak,
S. Förderreuther

1006 Early Detection and Prevention
of Carcinomas of the Oral Cavity
and Pharynx
C. Matthias



Alendronat/Colecalciferol