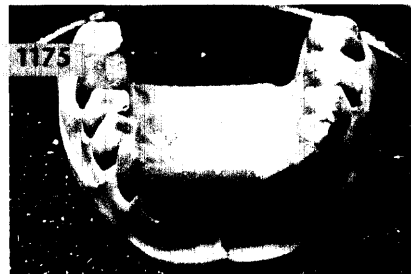
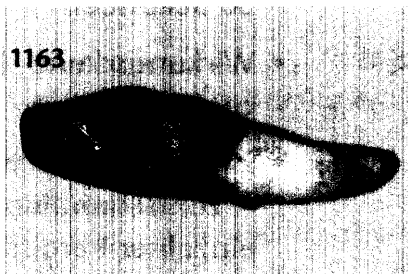



KINDERZAHNHEILKUNDE/KIEFERORTHOPÄDIE

Verena Bürkle, Salzburg, Österreich

Versorgung eines Kindes mit einer Totalprothese im Oberkiefer und einer Teilprothese im Unterkiefer sowie langjährige Nachkontrolle – Falldarstellung

Beschrieben wird die interdisziplinäre Behandlung eines Mädchens nach Extraktion aller Milchzähne außer Zahn 83 aufgrund massiver kariöser Zerstörung im Alter von 3 Jahren und 8 Monaten. Nach Abheilung der Wunden wurde die Patientin mit einer Totalprothese im Oberkiefer sowie einer Teilprothese im Unterkiefer versorgt.



RÖNTGENOLOGIE/FOTOGRAFIE

RÖNTGENBILD-ATLAS:

Radikuläre Zyste in der rechten Kieferhöhle 1173

ZAHNHEILKUNDE ALLGEMEIN

ALTERSZAHNHEILKUNDE:

Sonja Steurer, Christoph Benz, München

Kraniomandibuläre Dysfunktionen beim älteren Patienten 1175

INNOVATIONEN

Friedhelm Heinemann, Morsbach
Torsten Mundt, Greifswald
Sebastian Böttger, Gießen
Reiner Biffar, Greifswald

Die Greifswalder Verbundbrücke aus Zirkonoxid – Moderne Vollkeramik in der Implantatprothetik 1183

PRAXISMANAGEMENT

ABRECHNUNG:

Festzuschüsse Zahnersatz – Ergebnisse der Clearingstelle (II) 1191

RECHTSFRAGEN:

Einhaltung der Schriftform bei Kündigung von Arbeitsverhältnissen in Gemeinschaftspraxen 1193

DAS AKTUELLE URTEIL:

Anforderungen an die Verkehrssicherungspflicht bei zahnärztlichen Behandlungsräumen 1197

STEUERRECHT:

Abfindungen an den Mieter – Aktuelles Urteil des Bundesfinanzhofes 1199

RUBRIKEN

Editorial 1099
Kongresskalender 1201
Impressum 1203
Verlagsprogramm Zahnmedizin 1205