

Kongress kompakt

- 258 — **Implantatallergien**
Neue Hüfte gut, Haut schlecht
- 260 — **Eczema herpeticatum**
Was prädestiniert Neurodermitiker?
- 260 — **World Allergy Congress, München 2005**
Kopfsache Allergie

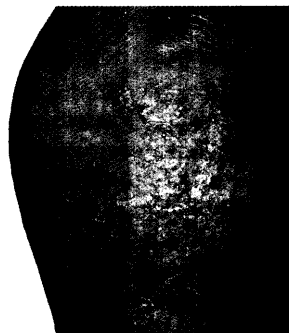
Journal Club

- 263 — **TNF-Blocker: Steigt das Krebsrisiko? ... Tatoo: Gecko mit Hautausschlag ...**
- 264 — **Probiotika: Immunbalance aus dem Darm ... Vierfach-HPV-Impfstoff Erfolg versprechend**
- 267 — **Impfung gegen Gürtelrose ... Autoimmunität an Haut und Schilddrüse**
- 268 — **Gestillte Babys essen das Frühstücksei mit ... Die Schnecken-Milben-Connection**
- 270 — **Sklerodermie: Kombinationsregime als Alternative ... Patientin mit HIV: Schießscheiben-Pilz ... Nach welchen Kriterien sollte Neurodermitis diagnostiziert werden?**
- 271 — **SIT: Neuer Impfstoff im Test ... Dermatomyositis: Bessere Kontrolle der Hautsymptomatik**

Praxismanagement

- 272 — **Aufklärung**
Hat der Patient Sie auch verstanden?
- 274 — **Unsichere Rechtslage**
Abweisung eines Patienten in rechtlicher Grauzone

Implantatallergien

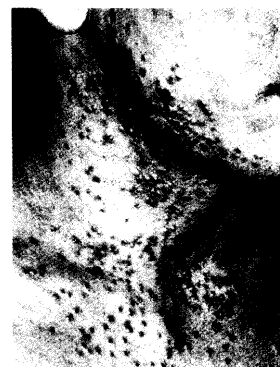


Ein ekzematöses Erythem in der Nähe einer OP-Narbe eines Patienten mit einer Prothesenversorgung sollte aufhorchen lassen – Allergien auf Bestandteile von Implantaten sind nicht so selten.

258

Ekzema herpeticatum

Herpesbläschen auf dem Boden einer atopischen Dermatitis sollten rasch behandelt werden.



260

Aufklärungsgespräch

Nicht nur Behandlungsfehler, auch mangelnde Aufklärung kann zu existentiell bedrohlichen Schadenersatzklagen führen.



272

Titelbild

Ein vergleichbarer Tumor würde bei dieser Banane wahrscheinlich nicht schnell genug wachsen, um sie zu gefährden – beim Menschen führt das zu spät diagnostizierte maligne Melanom auch heute noch fast immer zum Tode.

Weitere Rubriken

- 242 — Termine
- 249 — Buchtipps
- 278 — Pharma News / kurz gemeldet
- 281 — Impressum / letzte Meldung