

2297 Zu diesem Heft

Aktuelles – kurz berichtet

- 2303 SARS hinterlässt nicht nur an der Lunge Langzeitschäden
- 2303 Langzeitergebnisse nach transitorischer ischämischer Attacke oder leichtem Hirninfarkt
- 2304 Rauchen und Non-Hodgkin-Lymphom
- 2304 Demenzprävention mit Donepezil nur im ersten Therapiejahr deutlich erfolgreicher
- 2305 Kardiovaskuläres Risiko durch Nierenerkrankung: Messgröße Cystatin C?
- 2306 Aortenstenose: Statine verhindern Progression nicht
- 2306 Junge Patientinnen mit BRCA1-Mutation profitieren von jährlichem MRI-Screening

Referiert – kommentiert

- 2307 Invasives Kreislaufmonitoring: keine bessere Prognose mit Pulmonalkatheter?
Kommentar: „To swan or not to swan...“ – es bleibt ungeklärt!

Hinterfragt – nachgehakt

- 2308 *Optische Kohärenztomographie in der Gastroenterologie:*
Reflektierte Lichtstrahlen erlauben einen Blick in die Tiefe

Originalien

- 2311 Häufigkeit des Dekubitus in einem Universitätsklinikum.
Kombination von Routinedokumentation und Querschnittstudie
J. Stausberg, K. Kröger, I. Maier, W. Niebel, H. Schneider für das interdisziplinäre Dekubitusprojekt

Kasuistiken

- 2316 Endogener Hypercortisolismus und immunologisch vermittelte Erkrankungen: drei Fälle
R. Sahli, P. Diem, E. R. Christ

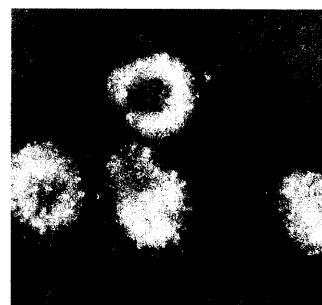
2322 Mediquiz

Original articles


- 2311 Frequency of decubitus ulcer in patients of a university hospital: a study combining routine documentation and cross-sectional survey

Case reports


- 2316 Endogenous hypercortisolism and autoimmune disease in three patients



Das SARS-Virus gehört zur Familie der Coronaviren.



Normale Schichtung des Plattenepithels des Ösophagus dargestellt durch OCT.



Kernspintomographie: Hypophysenadenom.