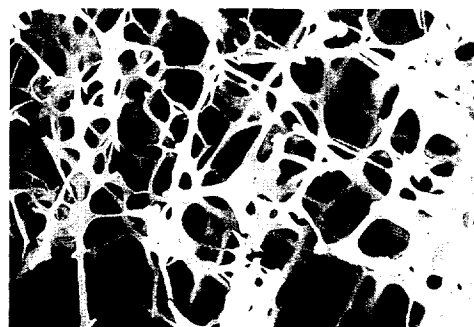
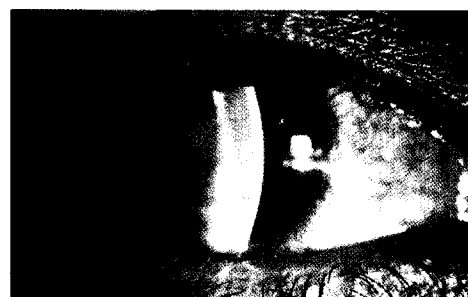


# Inhalt



Bei Osteoporose kann mittels Breitband-Ultraschall das Frakturrisiko abgeschätzt werden: **Seite 18**



Erstes Symptom einer Spondylarthropathie ist oft eine Uveitis: **Seite 22**

- Frühe Rheumatoide Arthritis*  
**5** Adalimumab mit MTX sehr gut wirksam
- Fibromyalgie*  
**6** Überlegenheit multimodaler Therapieansätze
- Juvenile idiopathische Arthritis*  
**8** Dosismodifizierung bei Methotrexat-Therapie
- Osteoporose*  
**9** Ausnahmeliste erweitert für Kalzium/Vitamin D<sub>3</sub>
- Osteogenesis imperfecta*  
**10** Frakturrisiko unter Bisphosphonat-Therapie deutlich verringert
- Rheumatoide Arthritis*  
**11** Rituximab reduziert dauerhaft die Symptome
- Osteoarthrose*  
**12** Topische nichtsteroidale Antiphlogistika helfen nur kurzfristig
- Psoriasisarthritis*  
**13** Daktylitis betrifft häufig die Fußgelenke
- Osteoporose*  
**14** Tipps auf der Milchtüte klären auf
- Osteoarthrose*  
**16** Akupunktur als komplementäre Therapie
- Rheumatoide Arthritis*  
**17** Wann DMARDs, wann Biologika?
- Osteoporose*  
**18** Ultraschall-Früherkennung
- Idiopathische inflammatorische Myopathie*  
**19** SRP-Antikörper typisch bei Muskelschwäche und Schluckschwierigkeiten
- Gonarthrose bei Übergewicht*  
**20** Diät und Sport verbessern die Mobilität
- Spondylarthropathie*  
**22** Uveitis oft erstes Symptom
- Systemischer Lupus erythematoses*  
**22** Positiver Effekt von UVA-1
- Glukokortikoid-induzierte Osteoporose*  
**23** Alfacalcidol reduziert die Frakturinzidenz