

675 Editorial

675 Assistenzärzte an deutschen Universitätskliniken:  
Frisch Geselle, seid zur Hand

676 Für Sie notiert

676 Tarifgemeinschaft befasst sich mit  
Universitätskliniken

676 Primäres Chronisches Winkelblockglaukom:  
Frühes Screening gegen Optikusatrophie  
empfohlen

677 Wiederholungs-LASIK: CT-Werte der ersten  
Behandlung besorgen

678 Diabetische Retinopathie: CTGF pathophy-  
siologisch bedeutsam

679 Wegener-Granulomatose: Komplikationen sind  
häufig

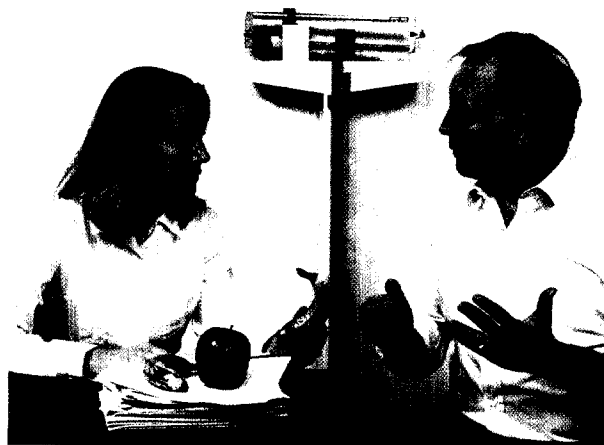
680 Wanderer kommst du nach Potsdam, ...

680 Ärztteinkommen im internationalen Vergleich

681 Praxisseiten

683 Recht in der Praxis

685 Kongresskalender



Der Vertrieb von Produkten aller Art – beispielsweise von Diät-  
produkten – innerhalb der Arztpraxis ist rechtswidrig: Seite 683.

Editorial

687 Chronisch-progressiv vernarbende  
Bindehauterkrankungen: Das Schleimhaut-  
pemphigoid  
K. P. Steuhl

Übersichten

689 Empfehlungen zu Diagnostik und Therapie beim  
Schleimhautpemphigoid am Auge  
A. Heiligenhaus, G. Bonsmann, C. Heinz, S. Schneider,  
M. Zierhut, W. Behrens-Baumann

Das Schleimhautpemphigoid (MMP: Mucous membrane pemphigoid) früher auch  
okuläres vernarbendes Pemphigoid, benignes Schleimhautpemphigoid, Pemphigus  
conjunctivae oder essentielle Bindehautschrumpfung genannt, wird von einer  
chronisch vernarbenden Bindehautentzündung begleitet, die zur Erblindung führen  
kann. Der aktuelle Kenntnisstand hinsichtlich Diagnostik und Therapie wird  
analysiert und Empfehlungen für die Betreuung der Patienten werden abgeleitet.

Editorial

687 Chronic Progressive Cicatrizing Conjunctival  
Diseases: Benign Mucosal Pemphigoid  
K. P. Steuhl

Reviews

689 Diagnostic and Therapeutic Recommendations  
for Mucous Membrane Pemphigoid of the Eye  
A. Heiligenhaus, G. Bonsmann, C. Heinz, S. Schneider,  
M. Zierhut, W. Behrens-Baumann