

**Kasuistiken**

- 2139 Differentialdiagnose einer makrozytären, hyperchromen Anämie bei Alkoholabusus und gleichzeitiger Triamteren- und Cotrimoxazoltherapie  
*C. Kahl, M. Freund*

**Aktuelle Diagnostik & Therapie**

- 2142 Kieferosteonekrosen unter Bisphosphonattherapie: Diagnostik und Therapie  
*B. Steiner, J.-H. Lenz, K. K. H. Gundlach, M. Freund*

- 2146 Aktuelle Diagnostik und Therapie des fortgeschrittenen Pankreaskarzinoms  
*J. M. Stieler, H. Oettle*

**Übersichten**

- 2149 Aktuelle Therapie des follikulären Lymphoms  
*M. Dreyling, C. Buske, W. Hiddemann*

**Kommentare**

- 2155 Psycho-sozialer Distress als Begleitsymptom der Krebserkrankung  
*P. Heußner, C. Riedner*

**Pro & Contra**

- 2158 Neoadjuvante Therapie beim nicht-kleinzelligen Lungenkarzinom – Pro  
*W. Eberhardt*
- 2159 Neoadjuvante Therapie beim nicht-kleinzelligen Lungenkarzinom – Contra  
*M. Thomas*

**Fragen aus der Praxis**

- 2160 Wer haftet für Verordnungen aus dem Krankenhaus?  
*M. Riemer*
- 2161 Forum der Industrie
- 2166 Veranstaltungen
- 2167 Personalien / Lebensbilder
- 2165 Impressum

**Case reports**

- 2139 Differentialdiagnosis of a macrocytic, hyperchromic anemia following alcohol abuse and simultaneous therapy with triamteren and cotrimoxacol

**Current diagnosis and treatment**

- 2142 Osteonecrosis of the jaws during treatment with bisphosphonates: diagnosis and therapeutic options
- 2146 Diagnostic and treatment of advanced pancreatic cancer

**Review articles**


- 2149 Treatment of follicular lymphomas

**Commentary**

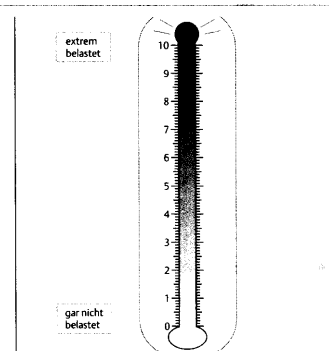
- 2155 Psycho-social distress in cancer patients

**Pro & contra**

- 2158 Neoadjuvant treatment of non small cell lung cancer – pro
- 2159 Neoadjuvant treatment of non small cell lung cancer – contra



Knochenmarksausstrich vor Folsäuretherapie mit Nachweis von Megakaryoblasten und Riesenstäben.



Das Distress-Thermometer mit einer Skala von 1–10.