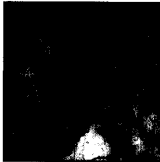

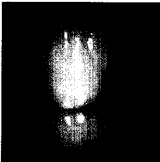


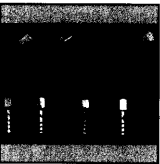





292	Gast-Editorial <i>Spaß und Strenge – der schwierige Kurs eines Großvaters</i>		<i>Arnold Binderman</i>
295	Die periimplantäre Knochenreaktion auf die sofortige, frühe und verzögerte kieferorthopädische Belastung beim Menschen		<i>Paolo Trisi Alberto Rebaudi</i>
309	Implantateinsetzung nach GBR bei Patienten, die wegen generalisierter aggressiver Parodontitis behandelt wurden: Eine prospektive Langzeitstudie		<i>Reiner Mengel Lavin Flores-de-Jacoby</i>
321	Klinische Überlegungen für Restaurationen aus dicht gesintertem Aluminium- und Zirkoniumoxid: 2. Teil		<i>Avishai Sadan Markus B. Blatz Brien Lang</i>
329	Die Verwendung von intraoral gewonnenen autogenen Blocktransplantaten zur vertikalen Augmentation des Alveolarkamms: Eine Humanstudie		<i>Periklis Proussaefs Jaime Lozada</i>
343	Dreidimensionale Mikro-CT-Auswertung einer parodontalen Regeneration: Humanbericht über Knochendefekte, die mit Bio-Oss-Kollagen behandelt wurden		<i>Marc L. Nevins Marcelo Camelo Alberto Rebaudi Samuel E. Lynch Myron Nevins</i>
353	Mobilisierung des Nervus alveolaris inferior mit gleichzeitiger Implantateinsetzung: Eine neue Technik. Fallbericht		<i>Mauro Bovi</i>
363	Die Verwendung einer Adhäsivbrücke bei parodontal geschädigten Frontzähnen im Unterkiefer: Ein Fallbericht		<i>Yng-Tzer J. Lin Shun-Ching Kuo Ling Auyeung</i>
371	Sofortiger Ersatz für zentrale Schneidezähne mit einer ungewöhnlichen Schmelzparaplasie durch ein neu entwickeltes Titanimplantat: Ein Fallbericht		<i>Anton Friedmann Dogan Kaner Jörg Leonhardt Jean-Pierre Bernimoulin</i>
379	Anfertigung einer chirurgischen Schablone für implantat-/bügelgetragene Unterkiefer-Deckprothesen		<i>Ali Fakhry</i>