

Kasuistiken

- 1948 Mysteriöse Darmblutung bei Divertikelkrankheit
G. Voßkamp, S. Schanz, G. Müller, W. Kruis

1953 Mediquiz

Aktuelle Diagnostik & Therapie

- 1957 Endosonographische Feinnadelpunktion
S. Schanz, W. Kruis

Übersichten

- 1962 Die mikroskopische Kolitis
C. Pohl, S. Eidt, W. Kruis

Pro & Contra

- 1968 Therapie der perianalen Fisteln bei Morbus Crohn: Möglichst konservativ behandeln
A. U. Dignass
- 1969 Therapie der perianalen Fisteln bei Morbus Crohn: „Früh und radikal operieren“
E. C. Jehle

Fachgremien & Konsensuskonferenzen

- 1970 Gastroösophageale Refluxkrankheit: Was ist wichtig für die Praxis? Kurzfassung der Leitlinie der Deutschen Gesellschaft für Verdauungs- und Stoffwechselkrankheiten (DGVS)
C. Fibbe, J. Keller, P. Layer

Fragen aus der Praxis

- 1974 Kardioversion trotz Schwangerschaft?
Th. Lewalter, M. Linhart, B. Lüderitz
- 1974 Persistierende CK-Erhöhung unklarer Genese?
W. Stein
- 1977 Mitteilungen der DGIM
- 1981 Forum der Industrie
- 1952 Veranstaltungen
- 1985 Personalien / Lebensbilder
- 1987 Impressum

Case reports

- 1948 Mysterious lower gastrointestinal bleeding in diverticular disease of the colon

Current diagnosis and treatment

- 1957 Endoscopic ultrasound-guided fine-needle aspiration

Review articles

- 1962 Microscopic colitis

Pro & contra

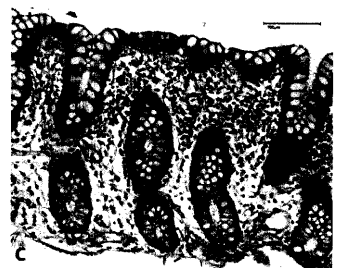
- 1968 Management of perianal fistulizing Crohn's disease: a conservative approach
- 1969 Surgical therapy of anal fistulae in Crohn's disease – „early and eradicated“

From Expert Committees and Consensus conferences

- 1970 Short practice guideline for the management of gastroesophageal reflux disease



Diffuse Sickerblutung im Coecum.



Mikroskopischer Schnitt einer normalen Kolonschleimhaut.

Titelbildvorlage: MRT: T1-gewichtete Sequenz des linken Kniegelenkes (siehe dieses Heft, Seite 1946)