

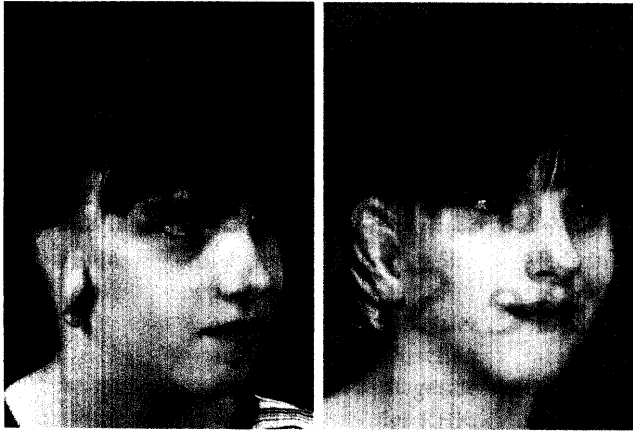

Foto: A. Naumann

**EIN OHR FÜR DIE PATIENTEN** — Selbst starke Ohrdysplasien können heutzutage mit ausgefeilten Operationstechniken behoben werden. Über die Möglichkeiten der funktionellen und ästhetischen Chirurgie von Ohren und Nasen informiert Sie unser Schwerpunkt. **23**

## SCHULTERGELENK

**AUSGERENKT** — Bei den meisten Repositionstechniken riskieren Sie iatrogene Komplikationen, bis zu Gefäß-Nerven-Läsionen und Frakturen. Wie die Reposition der ventral luxierten Schulter schonender gelingt, ist Schritt für Schritt im Notfallseminar beschrieben.

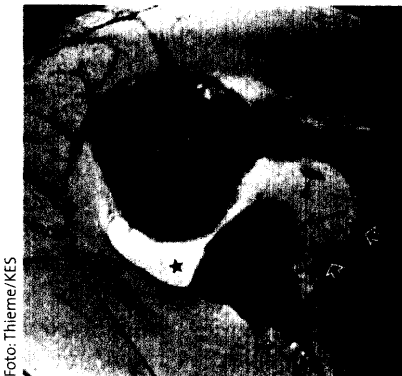

Foto: Thieme/KES

**38**

## ABRECHNUNGSBEISPIEL: RHEUMATIKER MIT DIABETES

— Bei diesen Patienten müssen Sie nicht nur entscheiden, ob Sie den Betreuungskomplex für rheumatoide Arthritis oder für Diabetes ansetzen. MMW erklärt, wie Sie am besten abrechnen. **46**

DIE NÄCHSTE AUSGABE DER MMW ERSCHEINT AM 1. SEPTEMBER 2005. BITTE BEACHTEN SIE IN DIESEM HEFT UNSERE ZERTIFIZIERTE FORTBILDUNG ZUM THEMA „NICHT MEDIKAMENTÖSE MASSNAHMEN BEI HERZINSUFFIZIENZ“.



## MMW-Notfall-Seminar

- 38** Schonende Reposition bei ventraler Schulterluxation  
Von M. Regauer et al., München
- 42** Benignes Prostatasyndrom: Harnwegs-symptome lassen sich pflanzlich lindern  
Von G. Popa et al., Ludwigshafen

## UNTERNEHMEN ARZTPRAXIS

- 46** Rheumatiker mit Diabetes: Welcher Komplex wird abgerechnet?
- 48** Standpunkt: Weg mit dem besonders qualifizierten Hausarzt!
- 49** Behandlungsfehler: Oft geht's ohne Gericht

## RUBRIKEN


- 52** Pharmaforum
- 56** Impressum
- 57** Blickdiagnose

## BEIHEFTER, BEILAGEN

- Sonderbericht: Therapie des Typ-2-Diabetes (S. 44)
- Sonderbericht: LDL-Cholesterin aggressiv senken (S. 50)
- Kongress Report: Antirheumatische Therapie

## CONTENTS IN ENGLISH

- |   |  |
|---|--|
| <p><b>MMW-Fortschritte der Medizin</b><br/>Articles in German – Abstracts in German and English<br/>Vol. 147 · No. 33-34 · August 18 2005</p> <p><b>714</b> A new nose, a new ear: Clarification prevents false expectations<br/>A. Berghaus</p> <p><b>715</b> Rhinoplasty – functional and esthetic surgery on the nose<br/>A. Berghaus</p> <p><b>719</b> Plastic surgery to correct deformities of the ear<br/>A. Naumann</p> | <p><b>724</b> Mild hypertension, low risk: When to intervene?<br/>H. Holzgreve</p> <p><b>729</b> Anterior dislocation of the shoulder – a reduction technique that is easy on the patient<br/>M. Regauer et al.</p> <p><b>733</b> Benign prostate syndrome: Urinary tract symptoms can be eased with phytotherapy<br/>G. Popa et al.</p> |
|---|--|



**FOSAMAX**  
einmal wöchentlich 70 mg