

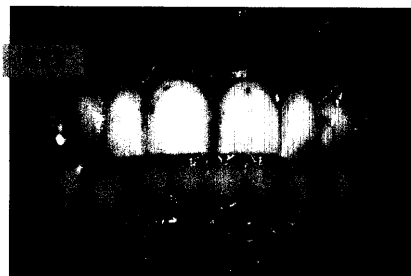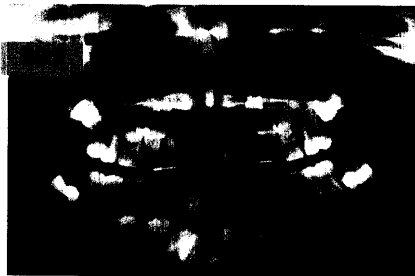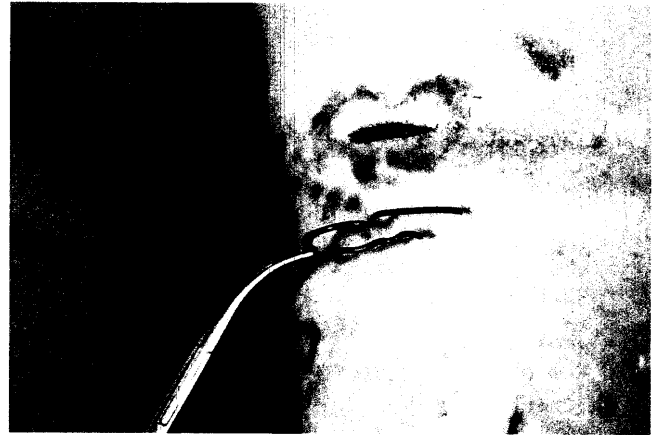
## ORALCHIRURGIE/ORALE MEDIZIN

### DER INTERESSANTE FALL:

Dirk Hermès, Ulrich Schweiger,  
Kirsten K. Warnecke, Daniel Trübger,  
Samer G. Hakim, Peter Sieg, Lübeck

Fremdkörperinkorporation als  
Ursache einer Entzündungssymptomatik  
im Kopf-Hals-Bereich

Vorge stellt wird der Fall einer Patientin mit Borderline-Persönlichkeitsstörung, bei der eine massive, selbst herbeigeführte und erst nach einiger Latenz symptomatische Fremdkörperinkorporation u. a. im Kopf-Hals-Bereich bestand.



## RÖNTGENOLOGIE/FOTOGRAFIE

Arnd Peschke,  
Schaan, Liechtenstein

Digitale Dentralfotografie zur  
Dokumentation klinischer  
Behandlungsabläufe –  
Teil 2: Erstellung von  
Step-by-Step-Serien und  
klinischen Spezialaufnahmen ..... 825

### RÖNTGENBILD-ATLAS:

Phlebolithen im Gesicht ..... 835

## ZAHNHEILKUNDE ALLGEMEIN

### ALTERSZAHNHEILKUNDE:

Alexander Ilgner,  
Ina Nitschke,  
Thomas Reiber, Leipzig

Tipps zur Mund- und  
Prothesenhygiene beim  
älteren Patienten ..... 837

## PRAXISMANAGEMENT

### ABRECHNUNG:

Neuer Heil- und Kostenplan  
für Zahnersatz ab 1.7.2005 ..... 843

### RECHTSFRAGEN:

Neue Entscheidung zur Zulassung  
von Zweigpraxen bei Zahnärzten ..... 849

### STEUERRECHT:

Gesetzentwurf zur  
Verringerung steuerlicher Missbräuche  
und Umgehungen ..... 851

## RUBRIKEN

Editorial ..... 771  
Kongresskalender ..... 853  
Impressum ..... 855  
Verlagsprogramm Zahnmedizin ..... 857