

Bildessay

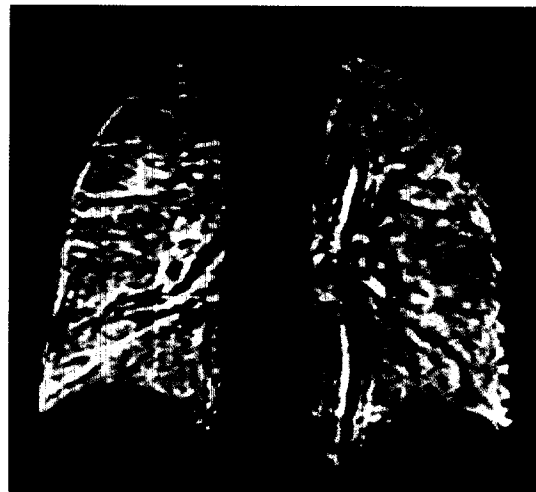
- 1047 Multisystematrophie (MSA)

Brennpunkt

- 1050 Dickdarmdiagnostik – MRT als Alternative zur konventionellen Koloskopie
- 1051 Ruptur eines Aortenaneurysmas – Kontrastverstärkte Sonographie sichert Diagnose
- 1052 MR-Koronarangiographie – 3D-TrueFISP: mit angehaltenem Atem oder navigatorbasiert unter Atmung durchführen?
- 1053 Syndrom der obstruierten Defäkation – Radiographische Befunde der postoperativen doppelgeklammerten transanal-rektalen Resektion
- 1054 Tiefe Beinvenenthrombose – Augmentation zur Diagnosestellung sinnvoll?
- 1055 Hypophysenadenom – Somatostatinrezeptorzintigraphie hilfreich
- 1056 Ventilationskernspintomographie – Viel versprechende erste Ergebnisse mit inhalierbarem Gadoliniumchelate
- 1058 Kleine GISTs – Hypodense Herde in der CT korrelieren nicht mit Malignität

Pictorial Essay

- 1047 Multisystem Atrophy



Inhalierbares Gd-DTPA als Kontrastmittel bei der Ventilations-MRT (Seite 1056)

Rapid Communication

- 1059 Analyse und Korrektur von ballistokardiogenen EEG-Artefakten von im MR-Tomographen aufgezeichneten EEGs
L. Jäger, A. Hoffmann, K. J. Werhahn, M. F. Reiser
- 1065 Bestimmung des Einflusses eines gasförmigen Kontrastmittels auf zerebrale Tumoren mittels hochauflösender suszeptibilitätsgewichteter MR-Bildgebung
A. Rauscher, J. Sedlacik, C. Fitzek, B. Walter, A. Hochstetter, R. Kalff, W. A. Kaiser, J. R. Reichenbach

Rapid Communication

- 1059 Analysis and Correction of Ballistocardiogram Contamination of EEG Recordings in MR
L. Jäger, A. Hoffmann, K. J. Werhahn, M. F. Reiser
- 1065 High Resolution Susceptibility Weighted MR-Imaging of Brain Tumors during the Application of a Gaseous Agent
A. Rauscher, J. Sedlacik, C. Fitzek, B. Walter, A. Hochstetter, R. Kalff, W. A. Kaiser, J. R. Reichenbach