

1671 Zu diesem Heft

**Aktuelles – kurz berichtet**

- 1675 Ösophagus-Varizenblutung:  $\beta$ -Blocker und Varizenligatur als Rezidivprophylaxe
- 1675 Stabile koronare Herzkrankheit: Wie tief soll das LDL-Cholesterin gesenkt werden?
- 1676 Wie groß ist das Schlaganfallrisiko nach Herztransplantation?
- 1676 Tuberkulose: Zuverlässige Einnahme von Medikamenten kann Resistenzbildung verhindern
- 1677 Zervixkarzinom: Dysplasierisiko bei HIV-Patientinnen mit normalem Zellstatus erhöht?

**Referiert – kommentiert**

- 1678 Sollte man bei Verdacht auf Osteoporose immer ein multiples Myelom ausschließen?  
*Kommentar:* Erweiterte Diagnostik scheint nur bei gesicherter Osteoporose unklarer Genese sinnvoll

**Hinterfragt – nachgehakt**

- 1679 Refluxtherapie: Was leisten laparoskopische und endoskopische Verfahren?

**Originalien**

- 1683 Rezidivierende ventrikuläre Tachykardien nach Myokardinfarkt: Lineare Ablationsstrategie unter Einsatz eines elektroanatomischen Mappingsystems  
*M. Horlitz, P. Schley, D.-I. Shin, A. Ghouzi, R. M. Klein, H. Gülker*

**Kurze Mitteilungen**

- 1689 Über die Häufigkeit von Amputationen unterer Extremitäten in Deutschland  
*G. Heller, C. Günster, E. Swart*

**Kasuistiken**

- 1691 Lymphoproliferative Erkrankungen nach Nierentransplantation  
*M. Merkle, H. D. Rupprecht*

- 1695 Mediquiz

**Original articles**


- 1683 Recurrent ventricular tachycardias following myocardial infarction: linear ablation strategy using an electroanatomic mapping system

**Short reports**

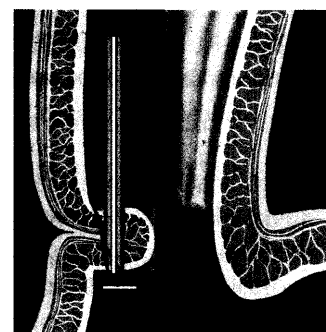
- 1689 About the frequency of lower limb amputations

**Case reports**

- 1691 Post-transplant lymphoproliferative disease in a kidney transplant recipient



Spritzende Varizenblutung am Magenübergang.



Endoskopische Gastroplicatio.