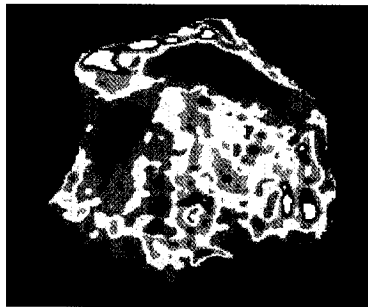
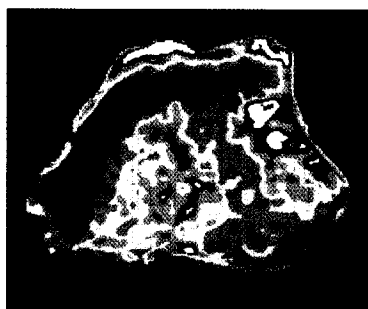

## Der Unfallchirurg



Durch STT-Fusion kann die Kraftübertragung am Handgelenk auf die radiale Säule gelenkt werden. Wie die CT-Osteoabsorptiometrie zeigt, wird der radio-lunäre Abschnitt weitgehend entlastet  
 ▶ Seite 456



Jetzt 3-fach punkten  
 ▶ Seite 481

## Leitthema Main topic

- S. Ochman  
**Traumatologie des alternden Menschen – die Quadrizepssehnenruptur** 435  
 Traumatology in older patients – quadriceps tendon rupture
- S. Ochman · M. Langer · W. Petersen · R. H. Meffert · B. Tillmann · M. J. Raschke  
**Quadrizepssehnenruptur. Diagnostik und Therapie einer seltenen Verletzung** 436  
 Rupture of the quadriceps tendon. Diagnostics and treatment of a rare injury

## Originalien Originals

- H. Steckel · M. Oldenburg · R. T. Müller  
**Die Therapie des Enchondroms im langen Röhrenknochen** 445  
 Therapy of enchondroma in long tubular bones
- W. Mutschler · W. Sienel  
**Kommentar zur Arbeit „Die Therapie des Enchondroms im langen Röhrenknochen“ (H. Steckel, M. Oldenburg, R.T. Müller)** 451  
 Commentary on “Therapy of enchondroma in long tubular bones”
- R. Meier · M. Busche · C. Krettek · C. Probst · R. Schmitt · H. Krimmer  
**Die Kraftübertragung am Handgelenk nach Skaphoid-, Trapezium- und Trapezoideumfusion** 456  
 Force distribution following scaphotrapezotrapezoid arthrodesis (triscaphe arthrodesis)
- W. Strecker · R. Eisele · M. Fritz · L. Kinzl · G. Hehl  
**Der Stellenwert der Arthroskopie in der Behandlung der Arthrose des oberen Sprunggelenks** 461  
 Value of arthroscopy in the treatment of upper ankle arthritis
- C. Gatzka · P. G. C. Begemann · A. Wolff · J. Zörb · J. M. Rueger · J. Windolf  
**Verletzungsmuster und klinischer Verlauf polytraumatisierter Kinder im Vergleich mit Erwachsenen. Eine 11-Jahres-Analyse am Klinikum der Maximalversorgung** 470  
 Injury pattern and clinical course of children with multiple injuries in comparison to adults

## Weiterbildung · Zertifizierte Fortbildung Continuing education

- T. Mittlmeier · U. Stöckle · C. Perka · K.-D. Schaser  
**Periprothetische Frakturen nach Knie totalendoprothetik** 481  
 Periprosthetic fractures after total knee joint arthroplasty

## Zertifizierte Fortbildung · OP-Technik Continuing education

- T. Mittlmeier · M. Beck  
**Retrograde Verriegelungsmarknagelung bei periprothetischer distaler Femurfraktur nach kondylärem Kniegelenkersatz** 497  
 Use of a retrograde medullary locking nail in periprosthetic distal femoral fracture after condylar knee joint replacement