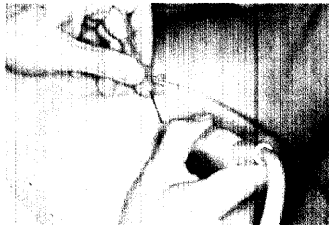
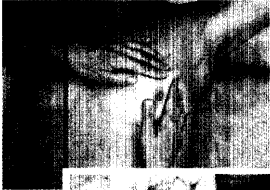
EDITORIAL

Primärer Brustkrebs: was gilt 2005?

Von Ossi R. Köchli



Rasche, zuverlässige Abklärung, hier: Klinische Untersuchung (Bild oben) und sonografisch kontrollierte Feinnadelpunktion (Bild unten) als Teil des diagnostischen Prozederes.

SCHWERPUNKT: Brustkrebs im Frühstadium

5 Abklärungsschritte bei Verdacht auf Brustkrebs

Ein Leitfaden für die Praxis

Von Stephanie von Orelli und Judith Pök

9 Sentinel-Lymphknotenbiopsie beim Mammakarzinom

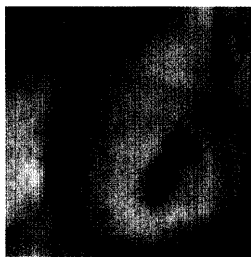
Konsensusstatement der Schweizerischen Arbeitsgruppe Sentinel beim Mammakarzinom und der AGO

Von Ossi R. Köchli, Igor Langer, Gilles Berclaz, Markus Zuber u.a.

14 Die adjuvante Behandlung beim Mammakarzinom

Empfehlungen: Update 2005

Von Katharina Buser und Monica Castiglione



Sentinel-Lymphknoten, schematisch rot eingezeichnet. Die «Sentinel-Technik» ist heute Standard für unizentrische Brustkrebs bis drei Zentimeter Grösse mit unauffälligem Tastbefund der Achselhöhle.

20 Die IBCSG bringt Brustkrebs-Therapien voran

Zukunftswunsch: «Mehr globale Studien»

Interview mit Monica Castiglione

INFORMATION FÜR DIE PATIENTINNEN

22 Im Kampf gegen den Brustkrebs

Bärbel Hirrle (im Auftrag der gynécologie suisse)