

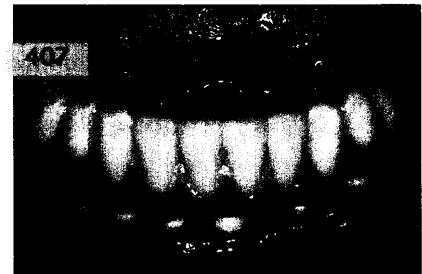
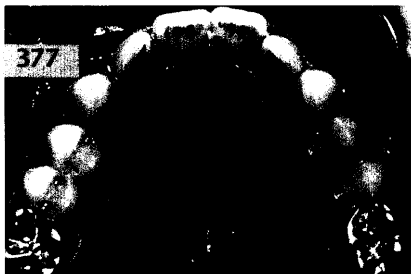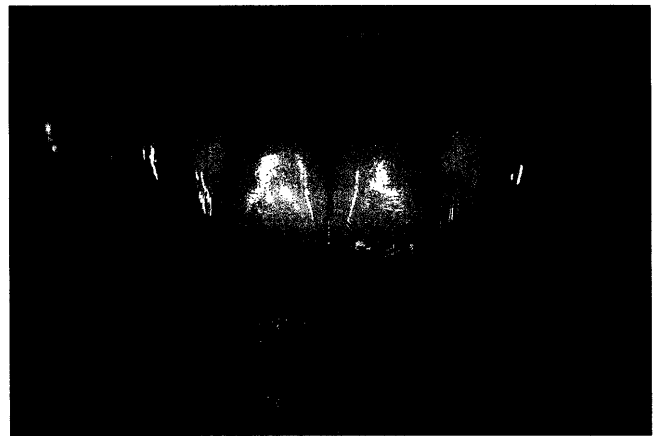PROTHETIK

DER INTERESSANTE FALL:

Gernot Mörig, Düsseldorf

Verbesserung der Frontzahnästhetik durch kombinierte parodontologische, kieferorthopädische und prothetische Therapie

In dem Fallbericht wird die komplexe Rekonstruktion einer Oberkieferfront durch eine Frontzahnbrücke unter Einbeziehung und Koordination verschiedener zahnmedizinischer Fachrichtungen vorgestellt. Spezialisten aus den Fachgebieten restaurative Zahnmedizin, Kieferorthopädie und Parodontologie haben diesen Patientenfall gemeinsam gelöst.



RÖNTGENOLOGIE/FOTOGRAFIE

RÖNTGENBILD-ATLAS:

Wurzelrest in der linken Kieferhöhle 389

ZAHNHEILKUNDE ALLGEMEIN

Robert Kalla, Viktoria Kalla, Basel, Schweiz

Das Mikroskop in der Zahnarztpraxis (II) 391

INNOVATIONEN

Urs Brodbeck, Zürich, Schweiz

Xawex-Zirkonoxid – ein neues Gerüstmaterial zur Herstellung von vollkeramischem Zahnersatz mittels CAD/CAM-Bearbeitung 407

PRAXISMANAGEMENT

ABRECHNUNG:

Verordnung von Krankenförderungen durch Vertragszahnärzte 423

RECHTSFRAGEN:

Endgültige Honorarfestsetzung bis spätestens zum Ablauf von 4 Jahren 425

DAS AKTUELLE URTEIL:

Notfallbehandlung einer akuten Pulpitis umfasst kein Füllen der Wurzelkanäle 429

STEUERRECHT:

Kommt der gläserne Bankkunde? – Neue Regelungen ab 01.04.2005 431

RUBRIKEN

Editorial 319
 Kongresskalender 433
 Impressum 435
 Verlagsprogramm Zahnmedizin 437