

**Im Fokus In focus**

P. A. Federspil · P. Federspil  
**Surveillance postoperativer nosokomialer Infektionen in der HNO-Heilkunde** 311  
 Surveillance of postoperative nosocomial infections in ENT medicine

P. Jecker  
**Reflux und Sinusitis. Können Zusammenhänge angenommen werden?** 313  
 Reflux and sinusitis. Can associations be assumed?

**Leitthema Main topic**

F. Bootz · S. Keiner  
**Gestielte und freie Lappen zur Rekonstruktion des Kopf-Hals-Bereiches** 316  
 Pedicled and free flaps for reconstruction in the head-neck region

**Originalien Original articles**

S. Preyer · A. Failenschmid · M. Holderried · D. Bleß  
**Elektronische Erfassung nosokomialer Infektionen bei Halsweichteileingriffen und Stapesplastiken (CISS)** 325  
 Surveillance of nosocomial infections in head and neck surgery and stapes surgery

D. Kleemann · S. Nofz · I. Plank · A. Schlottmann  
**Prolongierte Heilungsverläufe nach endonasalen Nasennebenhöhlenoperationen. Gastroösophagealer Reflux als Ursache?** 333  
 Gastroesophageal reflux as a cause for delayed healing process after FESS?

M. Grunewald · J. Zenk · S. Alibek · I. Knickenberg · D. Ketelsen · H. Iro  
 W. A. Bautz · H. Greess  
**HNORAD. Eine interdisziplinäre interaktive Fallsammlung zu bildgebenden Verfahren in der Hals-Nasen-Ohren-Heilkunde im Internet** 337  
 HNORAD. An interdisciplinary interactive case collection in ENT radiology on the internet

T. Grundmann · U. Schaudig  
**Orbitastabilisierung mit Suprabrow-Periosttranspositionsflappen** 346  
 Orbital stabilisation with suprabrow myofascial transposition flaps

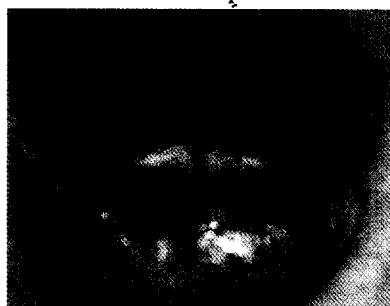
**Bild und Fall Photo essay**

H. Grundig · W. Hosemann  
**Leitsymptom: postinfektiöse Odynophagie** 354  
 Pathognomic symptom: postinfectious odynophagia

**Kasuistiken Case reports**

M. Kollert · O. Basten · G. Delling · U. Bockmühl  
**Klarzellchondrosarkom des Larynx. Ein sehr seltener Tumor in einer außergewöhnlichen Lokalisation** 357  
 Clear cell chondrosarcoma of the larynx. A rare tumor in an uncommon location

H.-G. Kempf · S. Störkel  
**Choristom des Taschenbandes** 361  
 Choristoma in the larynx



Schleimhautläsionen bei postinfektiöser Odynophagie. ▶ Seite 354



Klarzellchondrosarkom zwischen Schleimhaut und hyalinem Knorpel. ▶ Seite 357