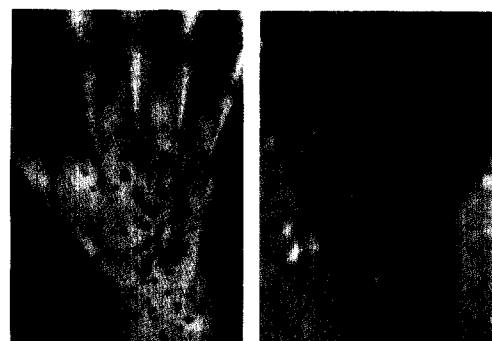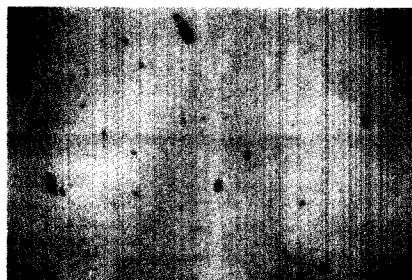


Bösartig oder gutartig? Diese Frage läßt sich bei pigmentierten Hautveränderungen oft schwer beantworten. Mehr als das bloße Auge vermag dabei das Dermatoskop zu leisten, das einen Blick in tiefere Hautstrukturen erlaubt. Aufgrund der Farben, Strukturen und Gefäßmuster, die dabei sichtbar werden, können Sie eine erste Grob-Klassifizierung vornehmen. Dieses Screening hilft Ihnen bei der Entscheidung: zum Dermatologen schicken, zuwarten oder Entwarnung geben. **Seite 20**

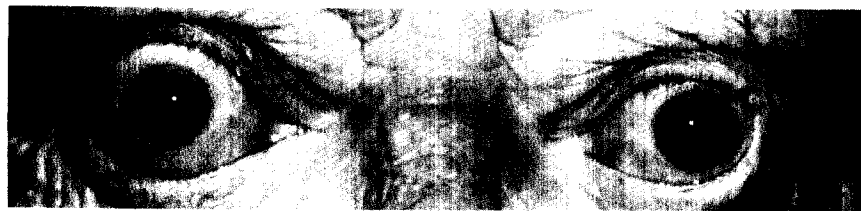


neimittlexanthem bei einem schwarzen Kind, Hautpilz auf dunkler Haut oder eine Vitiligo bei einem Afrikaner aussieht, blättern Sie auf **Seite 28**

Agatha Christie auf der Spur: Wer in Bangkok den grün-weißen Eastern & Oriental Express besteigt, fühlt sich schnell ins 19. Jahrhundert zurückversetzt. Mahagoni, Brokat und Messing zieren das nostalgische Hotel, das sodann im gemächlichen Tempo 60 über 2030 Kilometer Schienen rollt – von Bangkok über Malaysia nach Singapur. Zwischenstopp wird unter anderem an der bekannten River Kwai-Brücke eingelegt. **Seite 62**



Eine **Hyperthyreose** ist hierzulande in ca. 95 % der Fälle auf eine Autonomie oder einen Morbus Basedow zurückzuführen. Mit Hilfe einer klar



strukturierten Diagnostik läßt sich die Ursache leicht abklären. Doch es gibt auch Fallstricke zu beachten. Und natürlich sollte man auch seltenere Krankheitsbilder wie die subakute Thyreoiditis de Quervain im Hinterkopf behalten, die sich zum Glück recht typisch äußert. **Seite 32**

Die Hautfarbe macht's, wenn es um die Beurteilung von Dermatosen geht. Was auf weißer Haut eindeutig aufgrund seiner typischen roten Farbe als Erythem zu erkennen ist, erscheint auf der Haut eines Asiaten oder Schwarzafricaners rabenschwarz. Und das ist nur ein Beispiel von vielen. Wenn Sie wissen wollen, wie ein Arz-

TITEL

<i>Reiner Albrecht</i> Melanom-Screening beim Hausarzt	20
<i>Reinhard Finke</i> Schilddrüsenerkrankungen an der Haut ablesen	24
<i>Beate Klein</i> Welche Warze braucht Behandlung?	26
<i>Literatur-Review</i> Erkennen Sie die Dermatose?	28

JOURNAL

JOURNALMELDUNGEN	
Zecke für Ältere gefährlicher Neurodermitis durch Infekte?	8
Atopische Dermatitis: Keine psychosozialen Faktoren	9
Laptops machen unfruchtbar Vogelgrippe unterschätzt Patienten wollen Zusatzqualifikation sehen Alkohol für mehr Spaß	
JUBILÄUM	
250. Geburtstag von Samuel Hahnemann (Teil II)	10

LESERCLUB	
Infusionen in der Terminalphase Allgemeinarzt ist spitze!	15

PHARMA	
Schmerzlos Leitlinie korrigiert Luft für sensible Babynasen	18

BÜCHER	
Prüfungsbuch für Arzthelferinnen Lehrbuch Prävention und Gesundheitsförderung Geschichte des römischen Rechts	61

SERVICE	
Mit dem Eastern & Oriental Express durch Asien	62
IMPRESSUM	
	65

FORTBILDUNG

<i>Gerhard Eberlein</i> Spielarten der Hyperthyreose	32
<i>Friedrich W. Schardt</i> Auch an Selenmangel denken	38