

Prinzip & Perspektive

880 Kolonkarzinom: Molekulare Marker
C. N. Arnold, H. E. Blum

885 Mediquiz

Aktuelle Diagnostik & Therapie

■ 889 Ein neues Behandlungsverfahren der Depression: Die repetitive transkranielle Magnetstimulation (rTMS)
J. Cordes, A. Mobascher, M. Arends, M. W. Agelink, A. Klimke

Übersichten

893 Besonderheiten zur Entente von Herz-Kreislauf-Erkrankungen und Adipositas. Ein Kommentar der Nationalen Herz-Kreislauf-Konferenz (NHKK)
A. Berg, G. Bönner

Ethik in der Medizin

898 Integritätsschutz und Patientenautonomie am Lebensende
W. Höfling

Arztrecht in der Praxis

■ 901 Pflicht des Krankenhausträgers zur Einstellung von Assistenzärzten. Urteil des Arbeitsgerichts Wilhelmshaven vom 23.09.2004
H.-J. Rieger

Fragen aus der Praxis

903 Proinsulin als Marker – wofür?
T. Kayser

904 Postmyokardiotomie-Syndrom
U. C. Hoppe, A. T. Nemat

Leserbriefe

905 Stressverarbeitung: Bedeutung in der Medizin
H. Heine / W. Schüffel / P. A. Berg / F. Pedrosa Gil

908 Osteoporose bei Patienten unter oraler Antikoagulantien-Therapie
E. Jungmann / B. Kemkes-Matthes

911 Forum der Industrie

913 Veranstaltungen

914 Personalien / Lebensbilder

860 Impressum

Principles & perspectives

880 Colon cancer: molecular markers

Current diagnosis and treatment

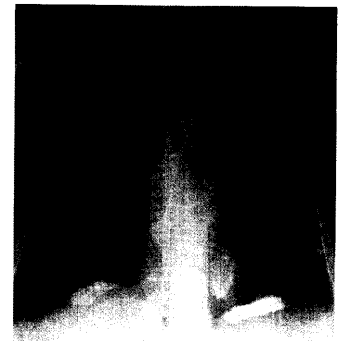
889 A new method for the treatment of depression: repetitive transcranial magnetic stimulation

Review articles

893 Obesity and cardiovascular morbidity: a comment of the National Heart and Circulation Conference (NHKK)

Ethics in medicine

898 Integrity and autonomy at the end of life



Röntgen-Thoraxaufnahme:
Was sehen Sie?

Titelbildvorlage: Kernspintomographie der birenalen Malakoplakie (siehe DMW Nr. 13, Seite 801).