

Der Unfallchirurg

Leitthema Main topic

K. Philipp · G. A. Giessler · G. Germann · M. Sauerbier
Die akzidentelle thermische Verletzung der Hand 179
 Thermal injury to the hand

Originalien Originals

B. Friemert · P. Keppler · F. von Lübken · C. Willy · D. Wörz · L. Claes · H. Gerngroß
Ein neues retrogrades Femurmarknagelsystem mit durchleuchtungsfreier proximaler Verriegelung. Eine prospektive Studie an 50 Frakturen 189
 Clinical results with a new retrograde femoral nail: prospective study with 50 fractures

S. O. Dietz · L. P. Müller · J. Korner · P. M. Rommens
Operative Versorgung von Capitulum-humeri-Typ-I-Frakturen über den ventralen Zugang nach Henry. Kurz- und mittelfristige Ergebnisse 200
 Surgical treatment of type I capitellar fractures using the Henry approach. Short- and medium-term results

U. Zingg · P. Rillmann · U. Metzger · A. Platz
Osteosynthese distaler Radiusfrakturen mit der AO/ASIF Titan-Pi-Platte 206
 The osteosynthesis of fractures of distal radius with the AO/ASIF Titanium Pi Plate

M. Wick · G. Muhr · R. Rincon · D. Lester
Operative Versorgung von dislozierten Schenkelhalsfrakturen mit einer zementfreien Duokopfprothese über einen minimal-invasiven Zugang. Klinische und radiologische Ergebnisse 215
 Pressfit bipolar hemiarthroplasty for displaced subcapital hip fractures via a minimally invasive approach. Clinical and radiographic outcome

Weiterbildung · Zertifizierte Fortbildung Continuing education

W. Schlickewei · M. Oberle
Die Unterarmschaftfraktur im Kindesalter 223
 Forearm fractures in children

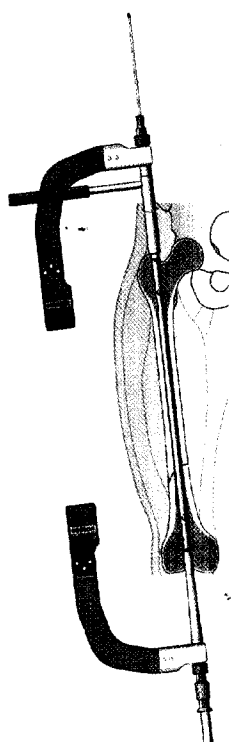
Fragen zur Zertifizierung 233
 Questionnaire

Zertifizierte Fortbildung · OP-Technik Continuing education

M. Oberle · W. Schlickewei
Die intramedulläre Markraumschienung der kindlichen Unterarmfraktur mit TENS 235
 Intramedullary cavity splinting of pediatric lower arm fracture with TENS

Kasuistiken Case reports

L. E. Ramseier · C. M. L. Werner · T. Hug · S. Preiss
Suprakondyläre Extension einer pertrochantären Femurfraktur bei einem Patienten mit Unterschenkelamputation 239
 Supracondylar traction of a pertrochanteric femur fracture in a patient amputated below the knee



Die Anwendung eines neuen retrograden Femurmarknagel-Systems bei 50 Frakturen wird dargestellt
 ▶ Seite 189



Jetzt 3-fach punkten
 ▶ Seite 223