

Kasuistiken

- 799 Seltener Fall einer birenalen Malakoplakie mit Nierenversagen
*E. Lehmann, J. Fries,
E. Schulze-Lohoff, M. Weber*

805 Mediquiz

Prinzip & Perspektive

- 809 Kolonkarzinom: Molekulare Pathogenese und klinische Relevanz
C. N. Arnold, H. E. Blum

Übersichten

- 812 Asthma bronchiale versus chronisch-obstruktive Lungenkrankheit (COPD). Von der Pathogenese zur Differentialdiagnostik und Differentialtherapie
*C. Kroegel, R. Buhl,
A. Gillissen, W. Petro*
- 821 Innovation statt Imitation – Neuigkeiten in der Arzneimitteltherapie
*E. A. Mueller, P. Bramlage,
W. Böcking, W. Kirch*
- 829 Hormontherapie und Menopause
D. Heutling, H. Lehnert

Mitteilungen der DGIM

- 839 Kodierung der schweren Sepsis in ICD-10-GM
- 842 Veranstaltungen
- 843 Thieme – Medizin im Fokus
- 845 Forum der Industrie
- 849 Personalialia / Lebensbilder
- 790 Impressum

Case reports

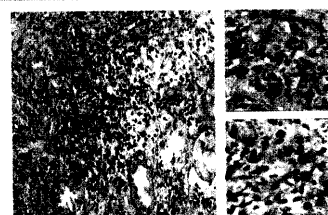
- 799 A rare case of birenal malakoplakia with renal failure

Principles & perspectives

- 809 Colon cancer: molecular pathogenesis and clinical relevance

Review articles

- 812 Bronchial asthma versus chronic obstructive lung disease (COPD): from the pathogenesis to differential diagnosis and differential therapy
- 821 Innovation not imitation – news in drug therapy
- 829 Hormone therapy and menopause



Histologisches Bild einer renalen Malakoplakie.