

Der Hautarzt

Leitthema Main topic

Evidenzbasierte Medizin
Evidence-based medicine

Redaktion: T. L. Diepgen · A. Kapp

T. L. Diepgen · A. Kapp

Einführung zum Thema: Evidenzbasierte Medizin 205
Introduction to the topic: Evidence-based medicine

T. L. Diepgen · H. Dickel · D. Becker · J. Geier · V. Mahler · A. Schmidt · H.-J. Schwanitz
C. Skudlik · E. Wagner · W. Wehrmann · E. Weisshaar · T. Werfel · O. Blome

Evidenzbasierte Beurteilung der Auswirkung von Typ-IV-Allergien bei der Minderung der Erwerbsfähigkeit. Begutachtung berufsbedingter Hautkrankheiten 207
Evidence-based evaluation of the occupational relevance of different delayed type sensitizations or allergens. Survey of occupational skin diseases

T. L. Diepgen · A. Svensson · P. J. Coenraads

Therapie von Handekzemen. Was können wir von publizierten klinischen Studien lernen? 224
Therapy of hand eczema. What can we learn from published clinical trials?

T. Schäfer

Prävention des atopischen Ekzems. Evidenzbasierte Leitlinie 232
Prevention of atopic eczema. Evidence-based guideline

V. Mahler

Evidenzbasierte Therapie von Herpes-Virus-Erkrankungen der Haut 241
Evidence-based treatment of skin diseases caused by herpesvirus

T. L. Diepgen · H. C. Williams

Evidenzbasierte Dermatologie und die Cochrane Skin Group 251
Evidence based dermatology and the Cochrane skin group

Originalien Original articles

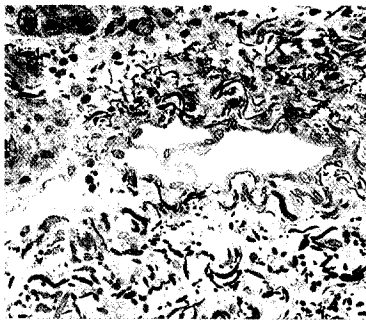
M. Lehnen · M. Koppermann · A. Korber · S. Grabbe · J. Dissemond
Vergleich der minimalen Erythemdosis von Schmal-spektrum-UV-B- und Breitspektrum-UV-B-Strahlern mit einem neuen UV-Handgerät 258
Comparison of the minimal erythema dose for narrowband 311 nm UV-B and broad spectrum UV-B using a new UV device

Kasuistiken Case reports

H. Ständer · K. Beier · D. Metzke · R. Brehler
Anaphylaktoide Reaktionen bei okkult systemischer Mastozytose. Ein seltener dermatologischer Notfall 265
Anaphylactoid reaction in occult systemic mastocytosis. An uncommon dermatologic emergency

B. Gansz · S. Ständer · D. Metzke

Akrale pseudolymphomatöse Angiokeratome der Kindheit (APACHE) 270
Acral pseudolymphomatous angiokeratoma of children



Lymphgefäße sind lichtmikroskopisch im Stratum papillare als kapilläre, nur durch Endothelzellen strukturierte, gegenüber den Blutkapillaren weite Gefäßräume erkennbar.

► Seite 277



Jetzt 3-fach punkten

► Seite 277

ezelllinie
Kombini
Behand
on Enbre
lyartikul
senen, v
ng anges
ertragen
der Mort
n mit wie
Behandl
Aufreter
icella-Zo
Kombini
g verabri
g einer
-Reakti
Angioö
enie, S
he Vask
erung de
schmerze
nthromb
Colitis ul
astroente
mbinatio
n Anstie
s, Pneum
en ware
t Zeichen
ndinfekt
narma Gi