

551 Zu diesem Heft

Aktuelles – kurz berichtet

- 557 Vorhofflimmern durch Übergewicht gefördert
- 557 Sind infektiöse HIV-1- und HCV-Blutkonserven per RNA-Amplifizierung zu erkennen?
- 558 Leberzellkarzinom: häufig Hepatitis B-Reaktivierung durch Chemotherapie
- 558 Nutzen der Magnetresonanztomographie vor einer Brustbiopsie
- 559 Regression der linksventrikulären Hypertrophie bei arterieller Hypertonie
- 560 Ayurvedische Pflanzenpräparate sind oft mit Schwermetallen belastet
- 560 Rivastigmin bessert bei einem Teil der Parkinson-Patienten die Demenz

Referiert – kommentiert

- 561 Östrogentherapie zum Stopp des Wachstums: negative Auswirkungen auf die Fertilität?
Kommentar: Weniger wäre mehr, oder: Nihil nocere!

Hinterfragt – nachgehakt

- 562 Benigne Prostatahyperplasie: Grünes Licht für die Prostata-Vaporisation?

Originalien

- 563 Antioxidantien-Therapie mit N-Acetylcystein und Vitamin C bei Patienten mit chronischer Bronchitis
R. Lukas, B. Schärpling, G. Schultze-Werninghaus, A. Gillissen
- 568 Gestörte Dehnbarkeit des Hochdruckherzens unter Belastung als früher Marker einer diastolischen Dysfunktion
G. Plehn, B. Schwartzkopff

Kasuistiken

- 574 Krampfanfall nach Billroth-II-Operation
J. Harder, K. Mikesch, L. Mohr, H. E. Blum

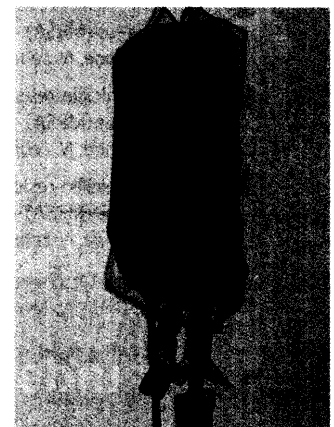
577 Mediquiz

Original articles

- 563 Administration of N-acetylcysteine and Vitamin C to augment antioxidant protection in patients with chronic bronchitis
- 568 Reduced left ventricular distensibility as an early sign of diastolic dysfunction in hypertensive heart disease

Case reports

- 574 Seizures following Billroth II gastrectomy



Risiko Blutkonserve?