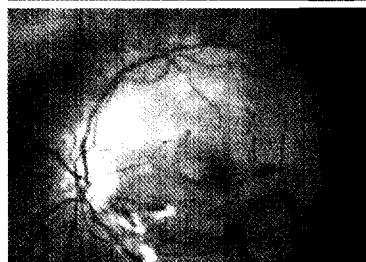
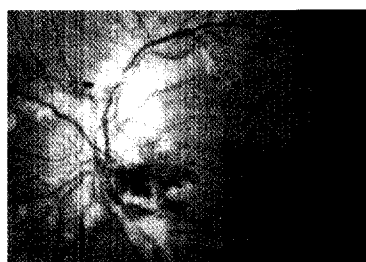


Der Unfallchirurg

**Purtscher-Syndrom**

oben: Fundoskopie bei Diagnosestellung,
unten: 4 Wochen nach Steroidtherapie

► Seite 167



Jetzt 3-fach punkten

► Seite 153

Leitthema Main topic

W. Schlickewei
**Das Battered-Child-Syndrom. Ein verkanntes Problem
in unserer Gesellschaft und in unseren Ambulanzen?** 91

H. v. Essen · W. Schlickewei · H.-G. Dietz
Kindesmisshandlung 92
Child abuse

Originalien Originals

E. Maurer · P. Milewski · C. Ulrich
**Wertigkeit früher somatosensorisch evozierter Potenziale
bei intubierten und beatmeten Patienten mit Schädel-Hirn-Trauma** 102
Value of early somatosensory evoked potentials in intubated and
mechanically ventilated patients with brain injury

D. G. Maier · R. Reisig · P. Keppler · L. Kinzl · F. Gebhard
**Posttraumatische Achsabweichungen und funktionelle Untersuchungen
nach ante- bzw. retrograder Marknagelung des distalen Femurdrittels** 109
Post-traumatic torsional differences and functional tests following
antegrade or retrograde intramedullary nailing
of the distal femoral diaphysis

W. Daecke · N. Streich · S. Schneider · A.-K. Martini
**Stellenwert der Endoprothetik im Bereich der Handchirurgie.
Endoprothetik vs. traditionelle Operationsverfahren** 119
The of role of alloarthroplasty in hand surgery.
Alloarthroplasty versus traditional procedures
Kommentiert von R. Lefering 126

R. Ott · M. R. Schön · S. Seidel · E. Schuster · C. Josten · J. Hauss
**Chirurgische Therapie, prognostische Faktoren und
Ergebnisse beim Lebertrauma** 127
Surgical management, prognostic factors, and
outcome in hepatic trauma

Weiterbildung · Zertifizierte Fortbildung Continuing education

H. R. Siebert · A. Klonz
Distale Radiusfraktur 135
Fracture of the distal radius

Fragen zur Zertifizierung 153
Questionnaire

Zertifizierte Fortbildung · OP-Technik Continuing education

A. Klonz · H. Reilmann
Palmare Plattenosteosynthese der distalen Radiusfraktur 155
Volar plate osteosynthesis in fractures of the distal radius