

Foto: KES/Thieme Verlag

25

JETZT KOMMT SIE ZU IHNEN — Bis vor kurzem war dieses Mädchen mit adrenogenitalem Syndrom noch beim Kinderarzt. Lesen Sie im Schwerpunkt, was Sie beachten müssen, wenn Sie als Hausarzt oder Internist chronisch kranke Jugendliche übernehmen.

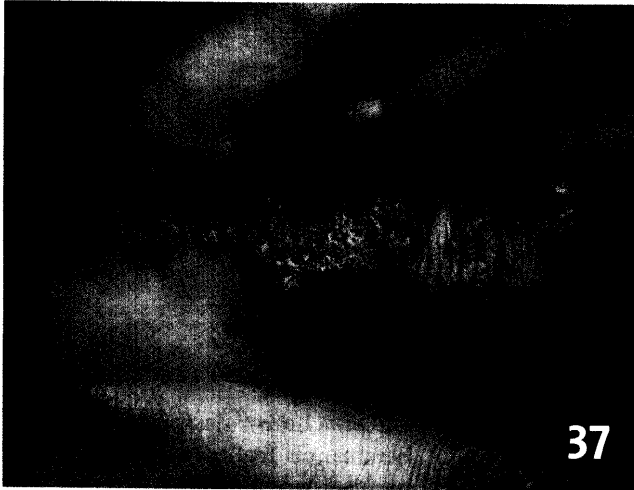

Foto: H. Schulz

37

WAS VERBIRGT SICH HINTER DEN WARZEN? — Verruciforme Hautveränderungen können die Folge verschiedenster Grunderkrankungen sein. Im Seminar stellen wir wichtige Differenzialdiagnosen im Bild vor.

ERFOLGSMODELL — Ein Versorgungsmodell in Eigenregie haben Hausärzte, Fachärzte und Kliniken in der Oberpfalz aufgebaut – ohne KV und ohne Ärzteverband. **44**

41 Therapie der allergischen Rhinitis
Mannschaftsaufstellung für die Allergiesaison 2005
Übersicht von G. Grevers, Starnberg

UNTERNEHMEN ARZTPRAXIS

- 44** Ganz ohne Ärzte-Verband und KV: Kollegen bauen erfolgreiches Versorgungs-Modell
- 46** Kassengeld für Technologie in Hausarztpraxen
- 46** Große Diabetes-Studie geplant
- 46** Neu: Fachanwalt für Medizinrecht
- 47** Kassenlandschaft stark geschrumpft

RUBRIKEN

- 50** Pharmaforum
- 55** Impressum
- 56** Insel
- 57** Blickdiagnose

BEIHEFTER, BEILAGE

Sonderbericht: Die Rolle der Inkretine in der Therapie des Typ-2-Diabetes (S. 48)
Cancer Care Nr. 28/2005

CONTENTS IN ENGLISH

MMW-Fortschritte der Medizin
Articles in German – Abstracts in
German and English
Vol. 147 · No. 10 · March 10 2005

165 Adolescent with a Chronic Endocrinological Disease. Are you Fit to Take Over the Patient?
K. v. Werder

166 Endocrinological Transition Clinic
P.-M. Schumm-Draeger

169 The Pediatric-to-adult Transit Clinic as a Quality-securing Measure in Endocrinological Diseases
A. Grütters-Kieslich


177 Differential Diagnosis: What's Behind the Wart?
H. Schulz

181 Treatment of Allergic Rhinitis: Update 2005
G. Grevers

NEU!

Von 

essex pharma



INEGY
Ezetimib/Simvastatin