

365 Zu diesem Heft

**Aktuelles – kurz berichtet**

- 371 Adipositas als Risikofaktor für Myokardinfarkt
- 371 Progression des Morbus Parkinson unter Levodopa?
- 372 Pathologische diastolische Blutdruckwerte in der Schwangerschaft
- 372 Orale Kontrastmittel-Sonographie beim Morbus Crohn des Dünndarms
- 373 Bakterielle Meningitis: Klinische Merkmale und Prognosefaktoren bei Erwachsenen
- 374 Follikuläre Lymphome: neue Prognosemarker?
- 374 Keine ACE-Hemmer ohne linksventrikuläre Einschränkung?

**Referiert – kommentiert**

- 375 INTERHEART-Studie: Welchen Einfluss haben modifizierbare Risikofaktoren bei Herzinfarkt?  
*Kommentar: INTERHEART-Studie: weltweit Änderung des Lebensstils erforderlich*

**Hinterfragt – nachgehakt**

- 376 Doppelballon-Enteroskopie bringt Licht in den Dünndarm

**Originalien**

- 381 Risikofaktoren für die ambulant erworbene Pneumonie (Community Acquired Pneumonia). Eine systematische Übersichtsarbeit  
*Y. Kohlhammer, M. Schwartz, H. Raspe, T. Schäfer*

**Original articles**

- 381 Risk factors for community acquired pneumonia (CAP). A systematic review

- 387 Klinische Ergebnisse der Dünndarm- und Multiviszeraltransplantation an der Berliner Charité – Eine Fallserie  
*A. Pascher, J. Klupp, R. J. Schulz, S. Kohler, G. Junge, I. M. Sauer, W. Veltzke-Schlieker, A. Adler, O. Guckelberger, N. C. Nüssler, A. Dignass, J. M. Langrehr, P. Neuhaus*

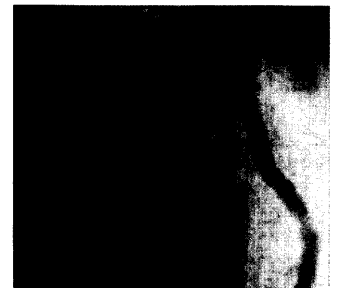- 387 Clinical results of intestinal and multivisceral transplantation at the Charité, Berlin

**Kasuistiken**


- 393 Postalimentäre Hypoglykämien bei Spätdumping-Syndrom  
*M. Thalhammer, A. Cuk, K.-D. Palitzsch*

**Case reports**

- 393 Postalimentary hypoglycaemia in post-gastrectomy late dumping syndrome



Akuter Vorderwandinfarkt im Koronarangiogramm.



Schematische Darstellung der Transplantationstechnik bei der Multiviszeraltransplantation.