

185 Zu diesem Heft

Aktuelles – kurz berichtet

- 191 Pankreaskarzinom: Cathepsin B und L als Prognosemarker bestätigt
- 191 Aortensklerose: ein unabhängiger kardiovaskulärer Risikofaktor?
- 192 Multiple Sklerose: Weniger Hirngewebsverlust durch beta-Interferon
- 192 Keine Kolposkopie für junge Frauen mit squamösen intraepithelialen Zervixläsionen
- 193 Stressechokardiographie für eine koronare Herzkrankheit
- 193 Postoperative Rezidivprophylaxe bei Morbus Crohn: Ist 6-Mercaptopurin wirksam?
- 194 Endoskopische Thoraxchirurgie bringt Vorteile
- 194 Übergewicht begünstigt Magen-Darm-Beschwerden

Referiert – kommentiert

- 195 Diabetes mellitus Typ 2 und KHK bei Frauen: Welche Rolle spielen Gewicht und Fitness?
Kommentar: Gewicht und Fitness sind zentrale Faktoren bei der Prävention von KHK und Diabetes

Hinterfragt – nachgehakt

- 196 Elektronische Hörhilfen: nützlich, aber keine Patentlösung

Originalien

- 197 Wer betreibt intensivmedizinische Forschung in Deutschland – Eine Aktualisierung
J. Boldt, W. Maleck, K. P. Koetter

Kasuistiken

- 203 Dilatative Kardiomyopathie bei tachykardem Vorhofflattern
G. Michels, U. C. Hoppe
- 206 Onkogene Osteomalazie bei einer 49-jährigen Patientin
J. Ludwig, G. Mechttersheimer, U. Haberkorn, P. Nawroth, T. Schilling, Ch. Kasperk

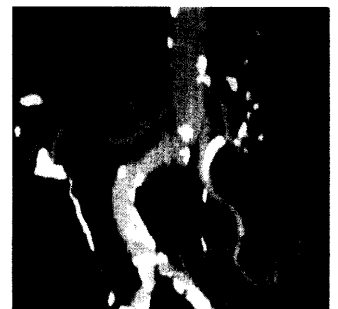Original articles

- 197 An analysis of the contributions of German universities in international critical care journals – an update


Case reports

- 203 Dilated cardiomyopathy with atrial flutter

- 206 Oncogenic osteomalacia in a 49-year-old female



Generalisierte, obliterierende Aortensklerose.



Magnetresonanztomografie (MRT) des Oberschenkels.