

# Inhalt

*Hochauflösende Videoendoskopie und Zoomendoskopie im oberen Gastrointestinaltrakt*  
**6** Der Weg zur optisch geführten, intelligenten Biopsie?

*Videokapselendoskopie*  
**8** Bei obskuren Blutungen besonders hilfreich

*Hygiene in Endoskopieeinrichtungen*  
**9** Praxen halten RKI-Richtlinie häufig nicht ein

*Ösophaguskarzinom*  
**9** Chromoendoskopie ermöglicht In-vivo-Diagnostik

*Refluxösophagitis*  
**10** Esomeprazol frühzeitig einsetzen

*Kolorektales Karzinom*  
**12** Vorsorgekoloskopie lohnt sich

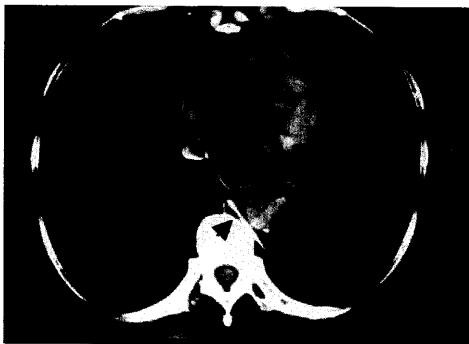*Entfernung von Fremdkörpern*  
**14** Flexibles Endoskop reicht meist aus

*Dünndarmendoskopie*  
**16** Diagnostische und therapeutische Intervention mit Doppel-Ballon-System

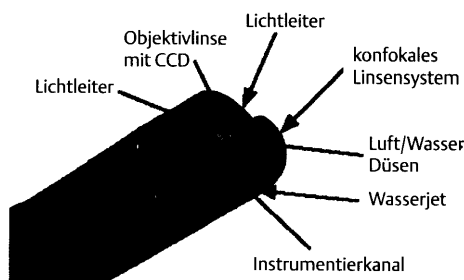
*Konfokale Endomikroskopie*  
**17** Visualisierung mikroskopischer Details in vivo

*Tumoren der Submucosa des Ösophagus*  
**18** Endoskopische Abtragung sicher und effektiv

*Koloskopien*  
**19** Bei Darmreinigung bewährte Lösung



Bei der Entfernung von Fremdkörpern reicht ein flexibles Endoskop meist aus: **Seite 14**



Ein Videoendoskop mit konfokalem Linsensystem ermöglicht die Betrachtung mukosaler Zellstrukturen: **Seite 17**