
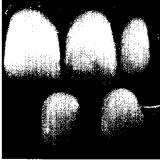


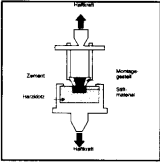






Inhaltsverzeichnis

- | | | | |
|-----|--|--|---|
| 199 | Guest-Editorial <i>Mikrolücke oder Makrolücke: die Bedeutung der marginalen Diskrepanz zwischen Implantatkrone und Pfeiler</i> | | <i>Frank R. LaMar, jun.</i> |
| 201 | Langzeituntersuchung osseointegrierter Implantate, eingesetzt in Areale, die mit Sinusbodenlift und Alveolar-kammaugmentation aufgebaut wurden: Eine retrospektive Studie 38 konsekutiv platzierter Implantate mit 1- bis 7-jähriger Nachuntersuchung |  | <i>Massimo Simion
Filippo Fontana
Giulio Rasperini
Carlo Maiorana</i> |
| 215 | Konventionelle visuelle vs. spektrophotometrische Farbauswahl für Metallkeramikronen: Ein klinischer Vergleich |  | <i>Stefan J. Paul
Andrea Peter
Luca Rodoni
Nicolas Pietrobon</i> |
| 225 | Die „Sandwich“-Knochenaugmentationstechnik: Rationale und Pilot-Studie |  | <i>Hom-Lay Wang
Carl Misch
Rodrigo F. Neiva</i> |
| 239 | Management der Interdentalpapille: Überblick und Klassifikation zu den therapeutischen Möglichkeiten |  | <i>Giovan Paolo Pini Prato
Roberto Rotundo
Pierpaolo Cortellini
Carlo Tinti
Robert Azzi</i> |
| 249 | In-vitro-Vergleich des Zugwiderstands von Haftzementen bei metallischen und zahnfarbenen Stiften |  | <i>Sevil Şahmalı
Figen Demirel
Gülbin Saygılı</i> |
| 257 | Ein Vorschlag zur Klassifizierung von Knochendefekten, die an Dentalimplantate angrenzen |  | <i>Leonardo Vanden Bogaerde</i> |
| 265 | Parodontale Mikrochirurgie: Bericht von 16 nacheinander behandelten Fällen, bei denen die Autograft-Technik der freiliegenden Papille in Kombination mit einem koronal verlagerten Lappen angewandt wurde |  | <i>Luca Francetti
Massimo Del Fabbro
Tiziano Testori
Roberto L. Weinstein</i> |
| 273 | Doppelt gefaltetes, gestieltes Bindegewebstransplantat: Eine neue Methode zur Kammaugmentation |  | <i>Diego Orlando Gasparini</i> |
| 281 | Progressive Laserbehandlung hereditärer hämorrhagischer Telangiektasie der Gingiva: Fallbericht |  | <i>R. Larry Finkbeiner</i> |