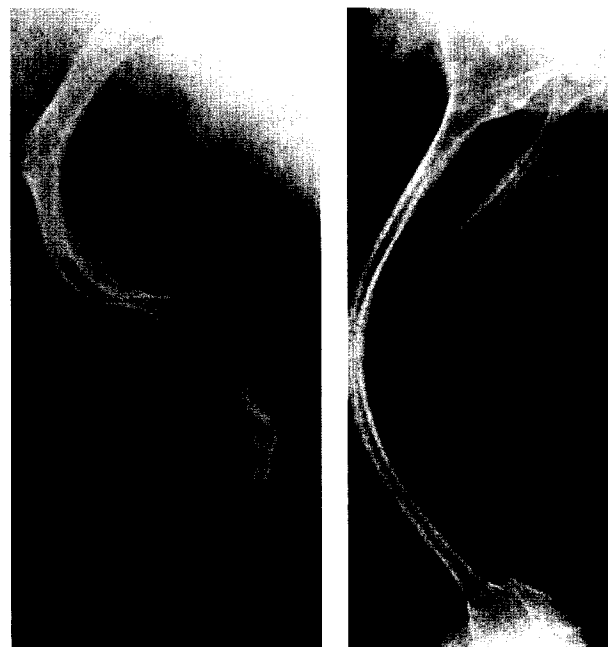


291 Für Sie notiert

- 291 Polyarthrit: Polymorphismen im TNF- α -Gen korrelieren nicht mit Schweregrad der Entzündung
- 292 Osteogenesis imperfecta: Frakturrisiko unter Bisphosphonat-Therapie deutlich verringert
- 294 Lupus und Sjögren-Syndrom: Koexistierende Krankheitsbilder
- 296 Rheumatoide Arthritis: Trotz klinischer Remission neue Gelenkerosion bis 15%
- 298 Osteoporose: Tipps auf der Milchtüte klären auf
- 300 Frühe Rheumatoide Arthritis: Patientenschulung verbessert den individuellen Umgang mit der Krankheit
- 302 Psoriasis-Arthritis: MMP-1- und TIMP-1-Titer auch bei gesunden Geschwistern erhöht
- 304 Rheumatoide Arthritis: Können Röntgenaufnahmen der FüÙe die Frühdiagnose verbessern?
- 305 Rheumatologie visuell: Bild des Monats
- 306 Rheumatoide Arthritis: AA-1087-IL10-Genotyp prädestiniert für die Erkrankung
- 306 Schwangerschaftsassozierte Osteoporose: Referenzzentrum gegründet



Olapadronat reduziert die Knochenbrüchigkeit bei Patienten mit Osteogenesis imperfecta: Seite 292.

Editorial

- 307 Editorial
H. Thabe

Originalarbeit

- 308 Die Differenzialindikation für die operative Versorgung des rheumatischen Schultergelenks
H. Thabe
- 315 Die rekonstruktive Versorgung des rheumatischen Handgelenks mit einer physiologischen Handgelenksprothese
S. Schill, H. Thabe

Editorial

- 307 Editorial
H. Thabe

Originals

- 308 Differential Indication for the Surgical Treatment of the Rheumatoid Shoulder Joint
H. Thabe
- 315 Modular-Physiological Wrist Arthroplasty in Rheumatoid Arthritis
S. Schill, H. Thabe