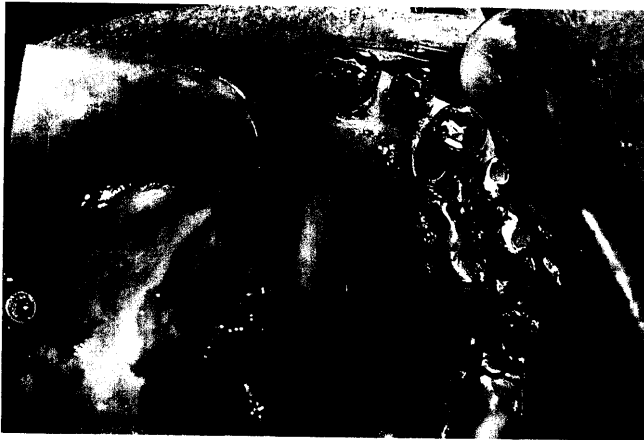

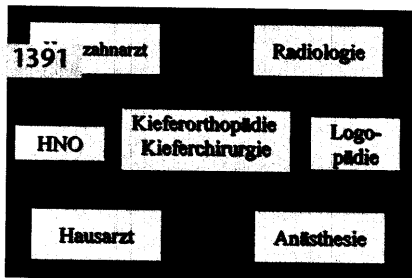


PROTHETIK DER INTERESSANTE FALL:

René Diek, Klaus Martin Lehmann,
Karl Heinz Austermann, Michael Gente,
Christoph Wetter, Marburg

Die prothetische Rehabilitation eines Patienten mit Gaumendefekt nach Tumoroperation – Interdisziplinäre Zusammenarbeit in der Kiefer- und Gesichtsprothetik

Der Fallbericht beschreibt die definitive prothetische Rehabilitation eines Patienten mit einem Halbseitendefekt des Oberkiefers. Er illustriert die Notwendigkeit und den klinischen Erfolg einer interdisziplinären Zusammenarbeit von Prothetikern und Mund-Kiefer-Gesichtschirurgen.



RÖNTGENOLOGIE/FOTOGRAFIE

RÖNTGENBILD-ATLAS:

Jochbeinfraktur links 1403

ZAHNHEILKUNDE ALLGEMEIN

ALTERSZAHNHEILKUNDE:

Reiner Biffar, Torsten Mundt,
Florian Mack, Greifswald

Demographischer Wandel und seine Auswirkungen auf den Zahnbestand in der Bevölkerung 1405

PRAXISMANAGEMENT

Gabriele Marwinski, Bochum

Angstmanagement in der Praxis 1415

ABRECHNUNG:

Festzuschüsse Zahnersatz – Richtlinien (III) 1425

RECHTSFRAGEN:

GOZ-Materialkosten in Zukunft nicht mehr abrechenbar 1429

DAS AKTUELLE URTEIL:

Beratungspflicht bei notwendiger Funktionsanalyse 1431

STEUERRECHT:

Immobilien noch rechtzeitig vor Entscheidung des Bundesverfassungsgerichts übertragen 1435

RUBRIKEN

Editorial 1331
Kongresskalender 1439
Impressum 1441
Jahresregister 1443
Verlagsprogramm Zahnmedizin 1457