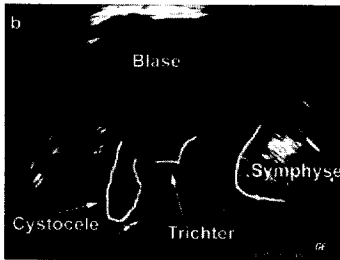



Der Urologe



Zystozele mit Trichterbildung am Blasenhal ▶ Seite 1360



Transurethrale Injektion von Botulinumtoxin in den Detrusor ▶ Seite 1412



Jetzt 3-fach punkten ▶ Seite 1435

Leitthema Main topic

Innovative Bildgebung in der Urologie
 Innovative imaging in urology
 T. Loch · H. Heynemann

T. Loch · H. Heynemann
Einführung zum Thema: Urologische An- und Aussichten 1355
 Introduction to the topic: Urological views and outlooks

U. Peschers · K. Jundt
Sonographie in der Urogynäkologie 1357
 Ultrasound in urogynecology

H. Heynemann · K.-V. Jenderka · M. Zacharias · P. Fornara
Neue Techniken der Urosonographie 1362
 New techniques in uro-sonography

H. Strasser · F. Frauscher · A. Klauser · M. Mitterberger · G. M. Pinggera
 P. Rehder · R. Herwig · G. Bartsch
Transrektale dreidimensionale Sonographie. Technik und Indikationen 1371
 Transrectal three dimensional sonography. Techniques and indications

T. Loch
Computergestützter transrektaler Ultraschall (C-TRUS) in der Diagnostik des Prostatakarzinoms 1377
 Computerized supported transrectal ultrasound (C-TRUS) in the diagnosis of prostate cancer

G. Schneider · R. Seidel · P. Fries
Magnetresonanztomographie in der Urologie. Aktuelle Techniken 1385
 Magnetic resonance imaging in urology. Current techniques

J. Stattaus · M. Forsting · M. Goyen
Neue Techniken in der Computertomographie. Bedeutung für die Urologie 1391
 New techniques in computed tomography. Significance for urology

S. Machtens · A. R. Boerner · M. Hofmann · W. H. Knapp · U. Jonas
Positronenemissionstomographie (PET) zur Diagnostik und zum Therapiemonitoring bei urologischen Tumoren 1397
 Positron emission tomography (PET) for diagnosis and monitoring of treatment for urological tumors

Übersichten Reviews

B. Schurch · A. Reitz
Botulinumtoxin in der Urologie. Indikationen und Ergebnisse 1410
 Botulinum toxin in urology. Indications and results

Originalien Originals

H.-J. Knopf · H. Schulze
Nephrektomie bei akuter unkomplizierter Pyelonephritis 1416
 Nephrectomy in acute uncomplicated pyelonephritis

Kasuistiken Case reports

A. Majoros · D. Bach · P. Ostermann · A. Amiri-Sani
Spondylodiszitis durch Septikämie nach transrektaler Prostatastanzbiopsie. Eine extrem seltene Komplikation – Fallbericht 1420
 Spondylodiscitis caused by septicemia after transrectal prostate biopsy – an extremely rare complication. Case report

Geschichte der Urologie History of urology

D. Hauri
Physiologie und Pathophysiologie der erektilen Dysfunktion. Eine Erfindung von heute? 1423
 Physiology and pathophysiology of erectile dysfunction – an invention of today?