

2569 Zu diesem Heft

Aktuelles – kurz berichtet

- 2575 Tirofiban bei koronaren Hochrisiko-Interventionen – Wer profitiert?
- 2575 Tuberkulose: Neues WHO-Schema enttäuscht
- 2576 Statine: Erhöhen sie das Krebsrisiko?
- 2576 Schädelhirntrauma: Mortalität durch intravenöse Glukokortikoide erhöht
- 2577 Brustkrebsrisiko und Körpergewicht hängen bereits im Kindesalter zusammen
- 2577 Diabetische Ketoazidose: intravenöses Normalinsulin versus subkutanes Lispro
- 2578 Akute Linksherzdekompensation bei ischämiebedingter Mitralklappeninsuffizienz
- 2578 Pockenimpfung: Ist der Impfstoff verdünnt ebenso wirksam?

Referiert – kommentiert

- 2579 Nierentransplantation: Mycophenolat-Mofetil oder Azathioprin gegen Abstoßungsreaktion?  
*Kommentar: Die MYSS-Studie findet keine großen Unterschiede bei Ersttransplantation*

Hinterfragt – nachgehakt

- 2580 Bindegewebsdefekt erhöht Schlaganfallrisiko jüngerer Menschen

Serie | Infektionskrankheiten

- 2581 Noroviren – immer wieder neue Ausbrüche

Editorial

- 2585 Sepsis – ein Krankheitsbild mit vielen Herausforderungen  
*T. Welte, K. Reinhart*

Originalien

- 2586 „Der Intensiv-Simulator“: Ein neues strukturiertes Ausbildungsprogramm in der Sepsis-Schulung  
*G. Breuer, R. Riss, T. Schröder, S. Mönk, J. Schüttler*

Kasuistiken

- 2590 Überwachung der Plasmaeliminationsrate von Indocyaningrün bei einem Patienten mit nekrotisierender Faszitis und septischem Schock  
*A. Kortgen, W. Lindemann, M. Bauer*

Editorial

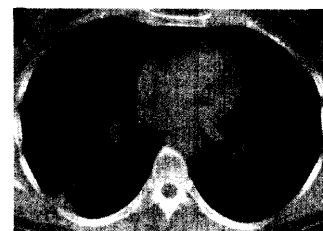
- 2585 Sepsis – a disease with many challenges

Original articles

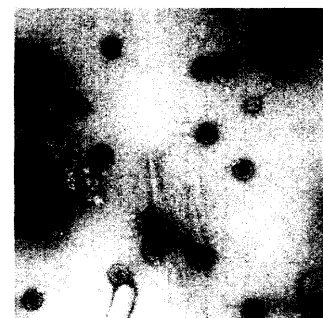- 2586 „The Intensive Care Simulator“: A new teaching-concept to train severe sepsis management

Case reports

- 2590 Monitoring of plasma disappearance rate of indocyanine green in a patient with necrotizing fasciitis and septic shock



Tuberkulöser Abszess in der rechten Lunge.



Noroviren in Stuhl, Negativ-Kontrastierung mit 1% UAc.