

2447 Zu diesem Heft

Aktuelles – kurz berichtet

- 2453 Karotis-Operation: Komplikationen vermehrt bei Frauen?
- 2453 Peginterferon α -2a versus Lamivudin bei chronischer HBeAg-negativer Hepatitis B
- 2454 Neutropenie: Caspofungin zeigt gute Wirksamkeit
- 2454 Morbus Parkinson: erhöhte Mortalität bei begleitender Demenz und Depression
- 2455 Keine höhere Infarktrate durch COX2-Inhibitor Lumiracoxib
- 2455 Imatinib bei gastrointestinalen Tumoren
- 2456 Abdominales Aortenaneurysma: offene OP versus endovaskuläre Aneurysma-Reparatur
- 2456 Metastasierter Brustkrebs: Tumorzellmenge im Blut bestimmt die Prognose

Referiert – kommentiert

- 2457 Netzhautarterien als Prädiktor der Hypertonie
Kommentar: Augenfundusbeurteilung – noch zeitgemäß?

Hinterfragt – nachgehakt

- 2458 Nobelpreis für Medizin 2004
Riechen: Ein „niederer Sinn“ erlangt hohe Bedeutung

Editorial

- 2465 Hypertonieforschung heute
H. Haller, J. Schrader

Originalien

- 2466 Informationsdefizite bei der Blutdruck-Selbstmessung
Ergebnisse einer Patientenbefragung
W. D. Patyna, B. Börsch, M. Patyna, V. Mitrovic

Kasuistiken

- 2470 Rezidivierende Hemisymptomatik ohne Ischämienachweis
F. Hammersen, N. Lübcke, S. Lüders, H.-C. Diener, J. Schrader

2477 Mediquiz

Aktuelle Diagnostik & Therapie

- 2479 Kardiovaskuläres Risiko und Niereninsuffizienz
J. Mann

Editorial

- 2465 Advances in hypertension research

Original articles

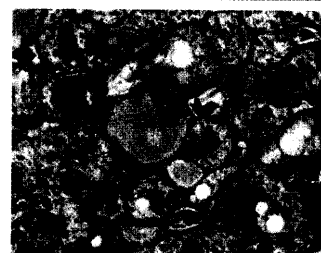
- 2466 Information deficits concerning blood pressure self-measurement. Results of a patient inquiry

Case reports

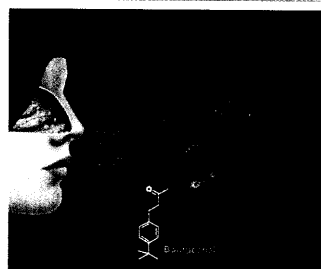
- 2470 Recurrent hemispheric symptoms without proof of ischemia

Current diagnosis and treatment

- 2479 Cardiovascular risk and renal failure



Milchglashepatozyten mit diffusem blaßgrauem Zytoplasma.



Das Aldehyd Bourgeonal wird von Rezeptoren in Nase und Spermien erkannt.