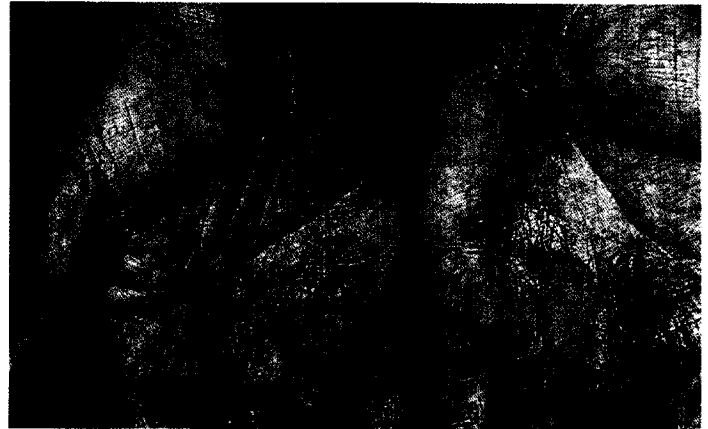


380 Aktuell

- 380 Atopie – Risiko für atopische Dermatitis bei Kindern
- 381 Chronisches Handekzem – Neue Behandlungsoption mit Bexaroten-Gel
- 382 Knochenmark unterstützt die Wundheilung
- 382 Hilft Lasertherapie bei Akne vulgaris?
- 383 Primäres malignes Melanom – Kein diagnostischer Zusatznutzen durch Ganzkörper-PET
- 383 Förderpreis
- 384 Sklerodermie – Hyaluronkonzentration gibt Hinweise auf das Krankheitsstadium



Chronisches Handekzem: Bexaroten-Gel reduziert Krankheitsaktivität signifikant (s. Seite 381).

379 Editorial

- 379 Die „Aktuelle Dermatologie“ begeht ihr 30-jähriges Jubiläum – Erste Fortsetzung  
*E. G. Jung*

385 Jubiläum

- 385 30 Jahre Allergologie in der Dermatologie  
*C. Bayerl, E. G. Jung*
- 393 30 Jahre Venerologie: 1974 – 2004 (ohne HIV-Infektionen)  
*A. Eichmann*
- 400 30 Jahre operative Tätigkeit des Dermatologen – Rückblick, Umblick und Ausblick  
*G. Sebastian*
- 407 Erkrankungen der Venen – Diagnostik und Therapieoptionen im Wandel  
*M. Jünger, K. Sippel*
- 418 30 Jahre Photodermatologie: 1974 – 2004  
*E. Hölzle*

379 Editorial

- 379 30 Years of „Aktuelle Dermatologie“ – The Jubilee Goes on!  
*E. G. Jung*

385 Jubilee

- 385 30 Years of Allergology in Dermatology  
*C. Bayerl, E. G. Jung*
- 393 30 Years of Venerology: 1974 – 2004 (without HIV-Infections)  
*A. Eichmann*
- 400 Dermatologic Surgery, a Survey on 30 Years  
*G. Sebastian*
- 407 Venous Diseases – Diagnostic and Therapeutic Changes in the Course of Time  
*M. Jünger, K. Sippel*
- 418 30 Years of Photodermatology: 1974 – 2004  
*E. Hölzle*