

Leitthema Main topic

Karotisstenosen

Carotid stenoses

Redaktion: W. Reith

W. Reith

Einführung zum Thema: Diagnostik und Therapie von Karotisstenosen 935
Introduction to the topic: Diagnosis and treatment of carotid stenoses

T. Struffert · I. Grunwald · C. Roth · W. Reith
Behandlung der arteriosklerotischen Karotisstenose: ein Überblick 936
Treatment of arteriosclerotic carotid stenosis: an overview

R. Kubale · C. Arning
Stellenwert der Doppler-sonographischen Verfahren zur Diagnose der Karotisstenosen 946
Significance of Doppler ultrasound procedures for diagnosis of carotid stenoses

B. Ertl-Wagner · R. Brüning · R.-T. Hoffmann · G. Meimarakis · M. F. Reiser
Diagnostik von Karotisstenosen mit der mehrzeiligen CT-Angiographie. Übersicht über die Literatur und Ergebnisse einer Pilotstudie 960
Diagnostic evaluation of carotid artery stenoses with multislice CT angiography. Review of the literature and results of a pilot study

M. Lell · K. Anders · C. Leidecker · W. Lang · W. Bautz · M. Uder
CTA der A. carotis mit unterschiedlichen CT-Geräten 967
CTA of carotid artery with different scanner types

H. J. Michaely · K. A. Herrmann · H. Kramer · G. Laub · M. F. Reiser · S. O. Schoenberg
Stellenwert der MR-Angiographie zur Diagnose bei Karotisstenosen 975
The significance of MR angiography for the diagnosis of carotid stenoses

W. Reith · T. Struffert · U. Dorenbeck · I. Q. Grunwald
Technik und Vorgehensweise beim Karotisstenting 985
Technique and approach to carotid stenting

J. Berkefeld · R. du Mesnil de Rochemont · M. Sitzer · F. E. Zanella
Distale Protektionsverfahren beim Karotisstent 991
Distal protection devices in carotid stent

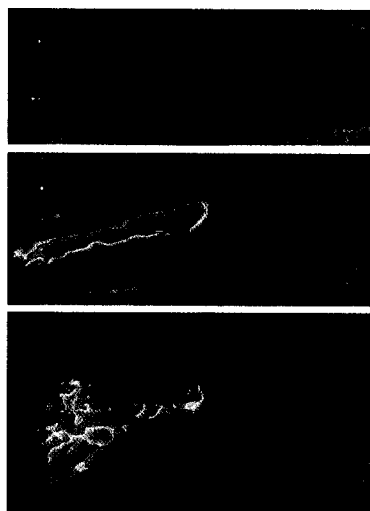
I. Q. Grunwald · U. Dorenbeck · C. Axmann · C. Roth · T. Struffert · W. Reith
Proximale Protektionssysteme beim Karotisstent 998
Proximal protection systems using carotid artery stent

R. du Mesnil de Rochemont · M. Sitzer · F. E. Zanella · J. Berkefeld
Stents bei intrakraniellen atherosklerotischen Stenosen 1004
Stents in the treatment of intracranial atherosclerotic stenoses

Weiterbildung · Zertifizierte Fortbildung Continuing education

M. Uhl · C.-P. Adler · G. W. Hergert
Tumorähnliche Knochenläsionen 1013
Tumor-like lesions

Fragen zur Zertifizierung 1023
Questionnaire



Darstellung verschiedener Stenosegrade mit der farbkodierten Duplexsonographie
► Seite 946



Jetzt 3-fach punkten
► Seite 1013