

2329 Zu diesem Heft

Aktuelles – kurz berichtet

- 2333 ACTION-Studie: Einsatz von Nifedipin bei der Angina pectoris
- 2333 Lungenkarzinom: Die Inzidenzraten der Tumortypen verändern sich
- 2334 Marker bei chronischer Urticaria
- 2334 Chronisches Müdigkeits-Syndrom: Galantamin zeigt keine Wirkung
- 2335 HIV-Infektion: Welche Bedeutung haben HLA-Antigene bei Immunisierung und Resistenz?
- 2336 Nierenkarzinom: Mortalität in Europa deutlich gesunken
- 2336 Öffentliche Defibrillatoren retten Leben

Referiert – kommentiert

- 2337 Varizellen: Was bringt die Impfung?
Kommentar: Die Impfung schützt nicht zuverlässig vor einer Erkrankung, sie verhindert aber schwere Verläufe

Hinterfragt – nachgehakt

- 2338 Myom-Embolisation – schonende Alternative zur Operation

Serie | Infektionskrankheiten

- 2339 Erst die Krähen, dann der Mensch?
Usutu-Virus in Österreich erinnert an West-Nil-Virus in den USA

Originalien

- 2343 „Shared Decision Making“
Gemeinsame Entscheidungsfindung aus
Patientenperspektive
*B. Floer, M. Schnee, J. Böcken, W. Streich,
W. Kunstmann, J. Isfort, M. Butzlaff*

Kasuistiken

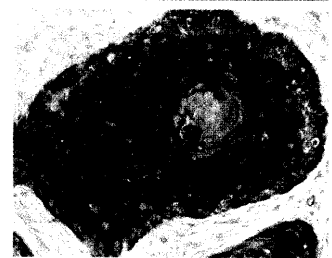
- 2348 „Apical ballooning“ des linken Ventrikels
M. Kotzerke, M. Keim, Ch. Haller
- 2352 Hypothenar-Hammer-Syndrom als
Ursache einer schweren digitalen Ischämie
M. Wörmle, F. Tatò, U. Hoffmann

Original articles


- 2343 Shared decision making –
the patients' perspective

Case reports

- 2348 Left ventricular apical
ballooning
- 2352 Hypothenar hammer syndrome as
a cause of severe digital ischemia



Zentrales Bronchialkarzinom,
verhornendes Plattenepithel.



Elektronenmikroskopische
Aufnahme des West-Nil-Virus.