

Kasuistiken

- 2173 Komplizierter Verlauf eines Churg-Strauss-Syndroms mit eosinophiler Perimyokarditis und Perikard-Tamponade
S. Lamparter, S. Pankuweit, S. Kölsch, B. Maisch

2179 Mediquiz

Aktuelle Diagnostik & Therapie

- 2183 Kardiomyopathien und Magnetresonanztomographie
J. Schulz-Menger

Übersichten

- 2187 Virusätiologie der inflammatorischen Kardiomyopathie
R. Kandolf
- 2193 Mechanismen der Transplantatvaskulopathie
H. Baron, G. Plenz, M. C. Deng

Kommentare

- 2198 Gen- und Zelltherapie bei Arrhythmien: Realistische Perspektive oder Utopie?
U. C. Hoppe

Fragen aus der Praxis

- 2202 Peridurale Injektion unter ASS und Clopidogrel?
E. Erdmann

2160 Impressum

2203 Forum der Industrie

2207 Veranstaltungen

2208 Personalialia / Lebensbilder

Case reports

- 2173 Churg-Strauss syndrome complicated by eosinophilic perimyocarditis and pericardial tamponade

Current diagnosis and treatment


- 2183 Cardiomyopathies and magnetic resonance imaging

Review articles

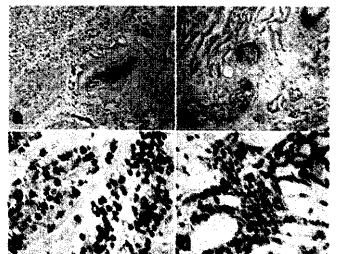
- 2187 Virus etiology of inflammatory cardiomyopathy
- 2193 Mechanisms of transplantat vasculopathy

Commentary

- 2198 Gene and cell therapy: Realistic perspective or utopia?



Infiltrierende eosinophile Granulozyten in der Epimyokardbiopsie.



Inflammatorische Kardiomyopathie durch Parvovirus B19